Ueber

einige chronische Erkrankungen der Gesichtshaut und deren chirurgisch-cosmetische Behandlung.

Inaugural-Dissertation

zur Erlangung der Doctorwürde

in der

Medizin, Chirurgie und Geburtshilfe

unter dem Präsidium

des

Herrn Generalstabsarztes à l. s. Professor

DR. RITTER VON NUSSBAUM

der medizinischen Fakultät zu München

vorgelegt

von

August Weiss

Assistenzarzt im städt. Krankenhause München I/J.

München, 1882.

A. Gradinger'sche Buchdruckerei, Neuthurmstrasse 3a.

Ueber

einige chronische Erkrankungen der Gesichtshaut und deren chirurgisch-cosmetische Behandlung.

Inaugural-Dissertation

zur Erlangung der Doctorwürde

in der

Medizin, Chirurgie und Geburtshilfe

unter dem Präsidium

des

Herrn Generalstabsarztes à l. s. Professor

DR. RITTER VON NUSSBAUM

der medizinischen Fakultät zu München

vorgelegt

von

August Weiss

Assistenzarzt im städt. Krankenhause München l|J.

München, 1882.

A. Grading er'sche Buchdruckerei, Neuthurmstrasse 3a.

Seinem theuren Vater

dem pract. Arzte

Dr. med. August Weiss

in inniger Liebe

gewidmet

vom Verfasser.


Digitized by the Internet Archive
in 2026

https://archive.org/details/IA41554608_0192

1. Carcinoma faciei.

Von Celsus und Galen's Zeiten bis heute ist eine endgültige, präcise Definition des klinischen und histologischen Begriffes „Krebs" ein ungelöstes Problem geblieben.

Zwischen der aller genaueren Untersuchungsmittel baren Empirie der Alten, die gleichwohl schon scharfsinnige und durchdachte Auffassungen der Nachwelt überliefert haben, bis zum andern Extrem, welches das Charakteristikum des Krebses einzig und allein mit dem Microscop suchen zu müssen glaubte, und endlich auch die „spezifische Krebszelle" gebar, (Lebert, Hannover) liegt eine Reihe von mehr oder minder der Wahrscheinlichkeit nahe kommenden Anschauungen und Theorien.

Durch Bichat, Johannes Müller, Rokitansky, Virchow, gelangte helleres Licht in die Sache, Bichat*) unterschied bereits die zwei Fundamentalpunkte, Stratum und Einlagerung, Rokitansky erkannte den epithelioiden Charakter der Einlagerung, hielt aber das bindegewebige Stratum selbst für neugebildet, Virchow liess diese epithelioiden Gebilde aus dem Bindegewebe entstehen. Thiersch, dessen im Jahre 1865 erschienene Arbeit über den Epithel-Krebs gestützt auf die Remak'sche Theorie des Aufbaues der phisiologischen Gewebe nach der Anlage der drei embryonalen Keimblätter das Entstehen der epithelialen Einlagerung ausschliesslich aus präexistirendem Epithel lehrte, ist der Begründer der neueren An-

*) Anatomie générale, Paris 1801.

sichten über den Krebs. Frei von der bisherigen Einseitigkeit, den Epithelkrebs nur vom histologischen Standpunkte zu beurtheilen, legt er ein gewisses Gewicht darauf, den klinischen Begriff desselben in den Vordergrund zu stellen und hinsichtlich der Aetiologie des Krebses biologische Momente zu finden und zu verwerthen.

In diesem Sinne erklärt er das Enstehen des Krebses aus einer dem regressiven Abschnitte des Lebens angehörigen Störung des Gleichgewichtes zwischen Epithel und Bindegewebe zu Gunsten des ersteren. Das senescirende Bindegewebe mit seiner minder energischen Ernährung vermag dem Andrängen und der Proliferation der epithelialen Wucherung nicht mehr Stand zu halten, die unter Aussendung vielfacher Fortsätze verdrängend und zerklüftend einbricht. — Aus dieser so einfachen und doch so geistreich klaren Anschauung ergeben sich von selbst gewisse Folgerungen, welche uns denn auch wirklich am Krankenbette als klinische Thatsachen begegnen. Hier ist zu nennen, z. B. die Prädisposition von vielfach gereizten Hautstellen, von Epithelansammlungen auf Warzen und Muttermälern zur krebsigen Entartung, dann die Schwierigkeit der reinen Exstirpation, welche in den meisten Fällen eben durch die dem Auge und Tastsinn nicht wahrnehmbaren, subcutanen Epithelfortsätze unmöglich wird, ferner das Auftreten der regionären Recidive nach langer Pause, in welchem Fall die Exstirpation radical gewesen war und doch ein Recidiv auf der Narbe und um dieselbe nicht verhüten konnte, weil eben auf dem senil geschwächten Boden des Bindegewebes eine neue Epithelwucherung jederzeit statt haben kann. —

Der Hautkrebs des Gesichtes, der hier speziell behandelt werden soll, ist der Epithelkrebs κατ' ἐξοχήν und für diesen hat Thiersch zwei Formen unterschieden, die sich einerseits klinisch durch Aussehen, Verlauf, Prognose und Localisation, anderseits anatomisch durch die histologischen Elemente, sowie die Intensität der Einlagerung unterscheiden. Es sind diess die Formen des flachen und tiefgreifenden Epithelkrebses.

Der erstere findet sich vorzugsweise an Wange, Nase, Ohr, Augenlid und Oberlippe und pflegt, wegen des gutartigen Eindruckes, den er macht, häufig anfangs übersehen zu werden.

Für ihn wies Thiersch eine kleinzellige homöomorphe Wucherung des Epithels nach, die sich lange Zeit nur auf eine geringe Dicke beschränken nnd Jahre hindurch stationär bleiben kann.

Das histologische Charakteristikum der zweiten, tief greifenden Form ist die polymorphe, atypische Zellwucherung, im vorgeschrittenen Stadium combinirt mit entzündlicher Proliferation und papillärer Wucherung des Stroma's. Sie bietet mit ihrer kraterförmigen, rasch fortschreitenden Ulceration, mit den wallartigen, von Epithelwucherung unterminirten Rändern und knotigen Einlagerungen in die Umgegend, sowie durch die früh ausgesprochene destructive Tendenz das charakteristische Bild des Krebses; ihre Praedilectionsstelle ist die Unterlippe, besonders des männlichen Geschlechtes.

Infiltration der nachbarlichen Lymphdrüsen kommt bei der ersteren Form sehr selten, bei der zweiten regelmässig vor; Uebergänge zwischen beiden Formen werden ziemlich häufig beobachtet. Der tiefgreifende Epithelkrebs, i. e. der Unterlippenkrebs überwiegt das flache Epitheliom an Häufigkeit um ein Beträchtliches; nach einer Zusammenstellung von Thiersch fanden sich unter 78 Gesichtskrebsen 48 an der Unterlippe, die übrigen 30 vertheilten sich auf andere Gesichtsregionen. —

Der bösartige Verlauf des Epithel-Krebses in seinen späteren Stadien, seine tiefgreifende, perniciöse Wucherung, die Zerstörungen am Unterkiefer und Mundhöhlenboden, in der Nase und Highmorshöhle, im Auge, wie in der Orbital- und Stirnhöhle können übergangen werden, da nur diejenigen Stadien hier in Betracht zu kommen haben, welche einer energischen Therapie die Aussicht auf andauernde, oder wenigstens einige Zeit währende Freiheit von Recidiv eröffnen.

Zunächst sei gestattet, noch kurz die vermuthlichen Ursachen, resp. die für die Entstehung des Epithelioms prädisponirenden localen Gewebsveränderungen zu besehen.

Unbestreitbar ist jedenfalls der von jeher anerkannte und von Thiersch in so geistreicher Weise wissenschaftlich verwerthete Einfluss des Alters; die im Alter sich einstellende, allgemeine Herabsetzung vitaler Energie ist es, welche den Boden vorbereitet, auf dem sich nun ein solcher localer Kampf

zwischen Epithel und Bindegewebe entspinnen kann; es bedarf hiezu nur einer Hautstelle, an der Epithel von Hause aus in hyperplastischer Form vorhanden ist, durch örtliche Ernährungsvorgänge in Hyperplasie erhalten, oder in seinem physiologischen Verhornungsprocesse verzögert wird. Hieher gehören also in erster Linie Warzen, welche ein üppiges Epithellager besitzen und durch ihre Prominenz vielfach Gegenstand traumatischer Insulte sind, ferner Pigment und Epithelansammlungen in Gestalt der Naevi, (besonders Naevus verrucosus) Linsenflecken und Sommersprossen, dann Schwielen und Hauthörner. — Häufiger noch etablirt sich das Epithelialcarcinom auf Stellen, wo das subcutane Bindegewebe durch irgend eine Ursache in einen chronisch entzündlichen, aufgelockerten Zustand versetzt, dem Andringen des Epithels weicht, ohne dass die letztere in mehr als normaler Dicke vorhanden wäre. Hieher zählen jene Hautpartieen, welche Jahre hindurch einer continuirlichen Reizung durch Druck, Reibung u. s. w. ausgesetzt waren, z. B. die Unterlippe der aus der Pfeife Rauchenden (übrigens von Thiersch negirt), ferner granulirende Geschwüre, deren Ueberhäutung durch irgend eine Ursache verhindert wird, folliculäre Hautgebilde, die längere Zeit in entzündlichem Zustande verharrten, also Schweissdrüsen, Talgdrüsen (Akne) und Haarbälge; dann Stellen der äusseren Decke und der Schleimhäute, auf denen sich bereits ein anderweitiger neoplastischer oder entzündlicher Process abspielt, in dessen Gefolge entzündliche Auflockerung des Cutisgewebes stattfindet.

So ist Combination von Carcinom mit Psoriasis und Lupus beobachtet. Bezüglich der ersteren finden sich zahlreiche Daten in der englischen und französischen Literatur, sowie mehrere Fälle von Nedopil,*) welche sich auf Psoriasis der Mund- und Zungenschleimhaut, hervorgerufen durch starkes Rauchen, beziehen; nachdem die psoriatische Schuppung längere Zeit bestanden, folgte in jedem Falle die carcinomotöse Entartung. — Carcinom auf Lupusboden ist von Hebra**) und Kaposi,***) so-

*) Archiv f. Klin. Chirurgie Bd. XX.

**) Wiener med. Wochenschr. 1867

***) Vierteljahrsschrift f. Dermatologie 1867.

wie a. a. O. von Devergie, Bardeleben, Thiersch, Volkmann, Esmarsch beschrieben. Nach diesen Beobachtungen erfährt der schleichende Verlauf des Lupus durch das Entstehen eines Cancroids auf ihm eine schnelle, durchgreifende Veränderung; der Boden ist eben für die Wucherung des Epithelioms gut vorbereitet und so kommt es rasch zu einem perniciösen Wetteifer beider Neubildungen, dem nur die rücksichtsloseste Therapie, meist nur vorübergehend, Schranken setzen kann.

Die Prognose des Epithelkrebses ist im Allgemeinen eine höchst ungünstige, hängt jedoch immerhin ab sowohl von der Form des Epithelioms als auch insbesondere von der Energie und Rechtzeitigkeit des therapeutischen Handelns. Wenn auch für die ersten Anfänge der Neubildung, in Gestalt von Epidermisborken und Schuppen, sowie prophylactisch gegen das Auftreten von Recidiven der Gebrauch milder Alkalien als Waschwässer empfohlen wird, (so von bedeutenden Chirurgen wie Volkmann, Busch*) u. A.) so kann mit dem Momente der epitheliomatösen Ulceration resp. mit dem Augenblicke des Beginnes der epithelialen Wucherung die Therapie keine andere mehr sein als eine chirurgische; die radicale und rücksichtslose Entfernung des erkrankten Gewebes allein hat Anspruch auf den Namen einer rationellen Therapie. Dem cosmetischen Erfolge der Operation Rechnung zu tragen ist hier ausserordentlich schwer, ja fast unmöglich; im Interesse der Gründlichkeit des operativen Eingriffes liegt es ja, so viel wie möglich zu entfernen, so weit wie möglich im Gesunden die Grenzen des zu entfernenden Stückes zu ziehen, und nur zu oft hat man die Folgen ängstlicher Rücksichtnahme auf den cosmetischen Theil der Operation zu beklagen.

Unter den Formen des Epithelcarcinoms ist es eigentlich nur die flache, das Ulcus rodens, welches einer energischen Therapie nicht selten dauernden Erfolg verheisst; wir bedienen uns zur Entfernung eines noch in den Anfangsstadien begriffenen flachen Krebses zunächst des scharfen Löffels und der nachfolgenden Aetzung mit dem Glüheisen oder dem Cauterium potentiale in Gestalt der verschiedenen Aetzpasten. Bei einigermassen

*) Archiv f. klin. Chirurgie Bd. XXI.

vorgeschrittener Form aber darf mit der ergiebigen Excision nicht mehr gezögert werden. Der scharfe Löffel ist für diesen Fall von der Wiener Schule besonders empfohlen worden, und vermag bei noch wenig entwickelter Erkrankung, besonders in Combination mit der Aetzung, wohl ganz befriedigende Erfolge zu erzielen.

Auch die Aetzung mit der Wiener Aetzpaste, der Canquoin'schen Paste, Landolf'schen Paste hat gute Erfolge zu berichten; einen als Curiosum einzig dastehenden Fall erzählt Sedillot*): einen etwa kindskopfgrossen recidivirenden Epithelkrebs, den er für incurabel hielt, bedeckte er mehrmals mit der Canquoin'schen Paste und sah binnen Kurzen nach Zerstörung des Tumors denselben durch eine glatte regelmässige Narbe ersetzt.**) Solche Fälle sind eben Abnormitäten und eignen sich keineswegs dazu, aus ihnen etwa die Berechtigung zu allgemeinerer Anwendung der Aetzmittel abzuleiten. Die blutige Entfernung des Erkrankten mit dem Messer bleibt immer das Sicherste.

Für das Epitheliom grösserer Hautcontinente, resp. für den Ersatz eines durch die Excision entstandenen grösseren Defectes gelten die allgemeinen Regeln für Dermatoplastik überhaupt; die Individualität des jeweiligen Falles bestimmt allein die zu ergreifenden speziellen Massregeln. Der Ersatz eines kleineren oder grösseren Theiles der Nase, eines Augenlides, eines Stückes der Oberlippe richtet sich nach irgend einer, d. h. nach der jeweils am besten passenden der zahlreichen, für die Blepharoplastik, Rhinoplastik, Cheiloplastik u. s. w. existirenden Methoden.

Der Epithelkrebs der Unterlippe, fast regelmässig die tiefgreifende, unterminirende Form indicirt die radicale, sofortige Entfernung der Neubildung mit um so grösserer Dringlichkeit, als die Recidive desselben schon meist beim zweiten Mal die perniciöseste Gestaltung annimmt. Thiersch fordert daher mit Recht, dass das Neugebildete ohne alle Rücksicht auf den entstehenden Defect im Umkreis von $1\frac{1}{2}$ cm umschnitten werde. Die zahlreichen Methoden, die für die Exstirpation des Unterlippenkrebses resp. für schönen, cosmetisch günstigen Ersatz des Defectes

*) Traité de médecine opératoire Paris

**) Thiersch, über den Epithelialkrebs S. 183.

erfunden sind, verdienen bei weitem nicht alle den Dank und die Anerkennung die ihnen in verschiedenen Lehrbüchern gespendet werden; sie müssen im Gegentheile bezüglich ihrer practischen Verwendbarkeit eine bedeutende Reduction erfahren. Mit aller Entschiedenheit verwirft Thiersch die Extirpation des Krebses mittelst des V Schnittes, weil gerade durch ihn eine Zurücklassung von Krebselementen am ehesten möglich ist.

Ueberhaupt erscheint es unzweckmässig, bei der Extirpation sich an gewisse typische Schnittführungen zu halten, da die Gründlichkeit der Operation dadurch nicht gefördert, wohl aber häufig beeinträchtigt werden kann.

Der erste Akt der Operation, die Entfernung des Erkrankten, darf in keiner Weise von dem Gedanken an den plastischen Ersatz beeinflusst sein. Eine vorzügliche Methode in jeder Beziehung kann desshalb die Bruns'sche Lippenbildung genannt werden, die, sei der Defect gross oder klein, nehme er die ganze Lippe ein oder nicht, immer in genügender Menge plastisches Ersatzmaterial liefert und überdiess sich eines sehr beachtenswerthen cosmetischen Erfolges zu rühmen hat. Sie kann für Ober- und Unterlippe verwendet werden; die Defecte, die durch die Entnahme der Lappen aus der Wange gesetzt werden, vernarben in der schönsten Weise und fallen so in den Schatten der Nase, dass sie bald nach der Operation nur mehr wenig zu sehen sind. Ausser dieser fast jedesmal verwendbaren Operation wäre die Methode von Dieffenbach modif. von Ried oder die Langenbeck'sche Operation, (1869 von Busch veröffentlicht) Entnahme des Lappens aus dem Kinn, die in nächster Linie auszuführenden Operationsarten.

Handelt es sich nach Excision grosser Krebsflächen z. B. aus der Wange, oder nach Necrosirung eines Ersatzlappens um die Deckung der entstandenen Defecte und, ist die Hoffnung auf Erfolg einer abermaligen Transplantation aus der Nachbarschaft sehr gering, so wäre im Nothfalle an die Transplantation von Hautstücken aus anderen Körpertheilen zu denken.

Busch*) hat einige Fälle von gelungenen Versuchen dieser Art publicirt und damit die Hoffnung auf Verwendbarkeit

*) Transplantation getrennter Hautstücke; Verh. der niederrh. Ges. in Bonn 1875.

dieser Transplantationsmethode neu angefacht. Bünger machte 1823 eine gelungene Rhinoplastik aus einem gänzlich abgetrennten Hautstücke des Oberschenkels; die Versuche von Dzondi und Dieffenbach waren von schlechten Resultaten begleitet; Busch selbst hat einige glückliche Erfolge von Transplantation in verschiedenen Körperregionen zu verzeichnen; Albers in Essen transplantirte wegen Narbencontraction am Kniee gesunde Hautstücke aus der Brust, und hatte die Freude, ein Stück von Handtellergrösse und ein anderes von 1□ Zoll Flächeninhalt anheilen zu sehen. Auch die Nervenleitung hatte sich in den transplantirten Lappen fast ganz wieder hergestellt. Solche Beispiele können zu ähnlichen Versuchen in verzweifelten Fällen nur ermuthigen.

Es ist eine leider sehr allgemeine Erfahrung, dass die Prognose des Epithelkrebses quoad Recidiv die denkbar schlechteste ist. Immerhin ist eine Anzahl von Fällen constatirt, in denen es einer energischen, primären Excision gelang, die Recidive dauernd zu verhindern. Man wird daher nicht immer mit der Hoffnungslosigkeit Duparcque's an die Exstirpation gehen, die sich in dem Ausspruche kundgibt: „Le cancer est incurable parceque on ne le guérit pas ordinairement, on ne peut le guérir puisqu'il est incurable, donc quand on le guérit c'est qu'il n' existait pas."

2. Lupus vulgaris.

Aus den Beschreibungen der Alten, die man allenfalls auf Lupus beziehen könnte, lässt sich ein bestimmtes Krankheitsbild nicht gewinnen. Im 13. Jahrhundert kommt der Name „Lupus" schon in der salernitanischen Schule allgemeingebräuchlich vor, doch wurde eigentlich bis in die Neuzeit herein der klinische Charakter des Lupus nie entsprechend definirt, sondern die Krankheit vielfach mit Cancer, Lepra und Syphilis zusammengeworfen. Erst in dem 1817 erschienenen Werke von Willan-Bateman wird der Name Lupus für gewisse ulcerirende Processe im Gesichte ausschliessend in Anspruch genommen. Nachdem nun durch ihn die Beobachtung eines gleichsam neuen, oder wenigstens präciser begrenzten Krankheitsvorganges erschlossen war, wurde von zahlreichen Autoren eine Menge von Arten und Unterarten aufgestellt, die erst von Hebra als die einzelnen Stadien ein und desselben Prozesses erkannt und demgemäss beschrieben wurden. Dadurch war die Lehre von Lupus erheblich vereinfacht und geklärt. Wir bezeichnen heutzutage als Lupus vulgaris „eine nicht ansteckende und nicht erbliche Krankheit der allgemeinen Decke und der ihr angrenzenden Schleimhautpartieen, bei welcher in chronisch sich fortspinnenden Eruptionen stecknadelkopf- bis hirsekorngrosse, braunrothe, nicht schmerzhafte, derbe, in das Hautgewebe gleichsam eingesenkte Knötchen erscheinen, die in einem äussert lentescirenden Verlaufe bis zu linsen- und erbsengrossen Knoten und grösseren confluirenden Infiltraten sich entwickeln, alsdann aber durch Ulceration oder Involution verschwinden und an ihrer Stelle wirkliche Narben oder narbige Atrophie der Haut veranlassen." (Kaposi).

Die Aetiologie des Lupus vulgaris ist zur Zeit noch nicht aufgeklärt. Im Allgemeinen hat man sich daran gewöhnt, den Lupus als auf der Basis scrofulöser Diathese beruhend anzusehen; dem gegenüber sehen wir aber zahlreiche Lupuskranke, ja fast die Mehrzahl, bei denen von einer scrofulösen Dyscrasie nicht gesprochen werden kann, die im Gegentheil vollkommen gesund und arbeitsfähig sind und gesunde Nachkommenschaft erzeugen. Aehnlich verhält es sich mit der Syphilis, speziell der hereditären, welche ebenfalls ein Hauptmoment für die Entstehung des Lupus abgeben soll. Die Akten über die Frage, ob ein Lupus syphiliticus fernerhin anzunehmen sei, sind noch nicht definitiv geschlossen, doch entscheidet sich die Mehrzahl der heutigen Dermatologen und Chirurgen schon jetzt im gegentheiligen Sinne.

Lupus findet sich in allen Körperregionen, zumeist aber im Gesicht, wo er sich am häufigsten auf den Wangen localisirt. Ausserdem findet man ihn auf der Nase, wo er mit Vorliebe die Schleimhaut der Nasenflügel und des Septums, sowie die Nasenflügel überhaupt befällt, am Auge, wo er sich auf den Lidern etablirt und später auf den Bulbus fortschreitet, oder auch primär auf der Conjunctiva entsteht, secundär die Cornea und die Lider ergreift, den Bulbus zur Phthise, oder die Orbita durch totales Symblepharon zum Verschluss bringt; im besten Falle erfolgt, wenn die Lider allein ergriffen werden, Ektropium, meist mit Xerose des Bulbus.

Kommt zu einem solchen Process eine hochgradige Destruction der Nase, Ulcerationen der Wangen, Ohren, Lippen mit nachfolgender straffer Narbenbildung, so entstehen scheussliche Missstaltungen, denen gegenüber meist auch alle plastische, transplantatorische Kunst machtlos ist.

Die erste Eruptionsform des Lupus sind die Knötchen, welche in grösseren Gruppen aggregirt, oder einzeln disseminirt stehen können, und schon durch ihre Anordnung eine ungefähre Prognose des Krankheitsverlaufes stellen lassen, indem die disseminirte Form einen weniger intensiven und destructiven Verlauf nimmt, als die in Gruppen angeordnete, welche, wenn sie kreis- und halbmondförmig steht, meist serpiginösen Charakter erhält. Je nachdem die Knötchen oder der Knoten unter fortwährendem

Schuppen seiner Oberfläche einsinkt und nur eine eingezogene, narbig-atrophische Stelle zurücklässt, oder aber erweicht, zerfällt und exulcerirt, spricht man von L. exfoliativus und L. exulcerans.

Die Lupusgeschwüre nun können von der einfachen, oberflächlichen, gut granulirenden, bis zu der speckigen, callösen, auf tief infiltrirter, pachydermatischer Basis aufsitzenden Form alle Stadien zeigen.

Microscopisch bestehen die Lupus-Knötchen aus in Nestern angeordnetem, kleinzelligem, mit einzelnen Riesenzellen untermengtem Infiltrate, welches, wenigstens in den späteren Stadien, meist dem Gefässverlaufe folgt und das Corium durchsetzt, die Gefässe selbst theilweise ausfüllt; ein Theil der Einlagerung zerfällt später fettig, ein anderer persistirt, bildet sich zu Bindegewebe um und verstärkt als strammes Fasergefüge die normale Cutis. —

Die von Hebra inaugurirte und seither von den übrigen Dermatologen consequent verfolgte chirurgische Therapie schliesst sich in ihren Eingriffen den Gestaltungen und jeweiligen Eruptionsformen des Lupus genau an, und nimmt jede einzeln in einer bestimmten Art und Weise in Angriff. Ohne Zerstörung und Entfernung des erkrankten Gewebes ist keine Heilung möglich; wir richten also unsere Waffen zunächst gegen die punkt- und knötchenförmigen Einlagerungen, welche am leichtesten zu beseitigen sind, in zweiter Linie gegen die flächenhafte Ausbreitung des Lupus, die Ulcera, um die flächenhaften Infiltrate zu entfernen, und schliesslich gegen die durch die Infiltration bedingte passive Hyperämie der Cutis, welche von Lymphgefässerkrankung und elephantiatischer Entartung gefolgt ist, und jene dunkelrothe, derbe, pachydermatische Basis schafft, die ihrerseits wieder den Heilungsprocess der lupösen Ulcera ausserordentlich verlangsamt.

Alle diese local-therapeutischen Eingriffe sollen nun mit der energischen, möglichst radicalen Wirkung ein thunlichst entsprechendes cosmetisches Resultat verbinden, eine Forderung, der man mit den neueren Behandlungsmethoden in der Mehrzahl der Fälle wenigstens annäherungsweise gerecht werden kann.

Zur Zerstörung der Knötchen und knotenförmigen Infiltrate bedient man sich mit Vortheil der festen, stiftförmigen Aetzmittel, welche sehr geeignet sind, die lupöse Masse aus ihrem

Bett herauszugraben und die Höhle zu raschem Schluss zu veranlassen. Unter den gewöhnlichen hiehergehörigen Mitteln, dem Arg. nitr. fus., Kali caust. fus., Chlorzinkgriffel etc. verdient der Lapistift, oder wenn man will, „Lapiscrayon" [Auspitz] den Vorzug, weil er eine streng begrenzte Aetzwirkung erlaubt, und nicht zerfliesst. Auch die Galvanocaustik und der Thermocautére werden mit Vortheil hier Verwendung finden. Auspitz bedient sich zur Zerstörung dieser punktförmigen Herde einer mit einem kleinen Gummiballon in Verbindung stehenden Hohlnadel, mittelst welcher er im Moment des Einstiches eine Lösung von 1 Th. Jod. in 20 Th. Glycerin injicirt. Ausserdem benützt er einen Stachellöffel, d h. einen scharfen Löffel, der an einer convexen Rückseite einen konischen Stachel trägt; der Stachel wird in der Jodclycerinlösung getaucht und in den Lupusknoten eingesenkt.

Bei der flächenhaften Ausbreitung der Lupusinfiltrate und bei Geschwüren ist die Indication der totalen Entfernung des erkrankten Gewebes schwierig zu erfüllen; handelt es sich um kleinere, durch plastische Operationen leichter ersetzbare Theile, wie Theile der Lippen, kleinere Bezirke der Wangen, Augenlider etc. etc. und sind diese Theile intensiv erkrankt, so ist vielleicht der totalen Excision mit nachfolgendem plastischem Ersatz das Wort zu reden; hat man aber ausgedehntere Strecken kranken Gewebes vor sich, so handelt es sich darum, ein Mittel zu haben, welches die in solcher Weise angeordneten Lupusherde in loco angreift und zerstört. Auch hier sind Aetzmittel aller Art, insbesondere in Pastenform im Gebrauch, die alle mehr oder weniger ihren Zweck erfüllen.

Der Reformator auf diesem Gebiete war Volkmann*), der die Anwendung des scharfen Löffels in ausgedehntem Maasse empfahl; dieser vermag in der That mit grosser Genauigkeit flächenhafte Infiltrate zu entfernen, ohne das gesunde Gewebe anzugreifen. Der Application desselben die Aetzung mit irgend einer Pastenart folgen zu lassen scheint unnöthig, oder nur mit genauer Individualisirung des Zustandes der einzelnen Stellen zulässig, da oft nur eine sehr überflüssige, wenn nicht direkt schädliche Zerstörung in grösserer Tiefe dadurch gesetzt wird;

*) Sammlung Klin. Vorträge v. R. Volkmann 1870.

viel eher scheint der Paquelin'sche Thermocautère geeignet, etwaige zurückgebliebene Reste zu entfernen.

Die Hyperämie und schwammige Auflockerung der Basis, die Vorläufer der späteren derben, speckigen Beschaffenheit der Cutis bekämpfen wir mit sehr gutem Erfolge mit der multiplen Stichelung nach Volkmann. Sie hat nach dem Autor den Vorzug „die diffusen lupösen Infiltrationen mit Erhaltung der Hautdecke direkt anzugreifen." Mit einem schmalen, spitzen Messer werden eine Menge von Einstichen gemacht, durch leichte Compression wird die Blutung gestillt und in ca. 3 wöchentlichen Pausen die Procedur wiederholt. Während das erste Mal das Messer leicht, wie in einen Schwamm in die Tiefe dringt, findet es beim zweiten und dritten Male schon strafferes Gewebe vor; Hyperämie und Oedem der betreffenden Hautstelle nehmen ab und erlangen nach einiger Zeit wieder ein von der Norm wenig verschiedenes Aussehen. Statt der mühevollen Stichelung mit einer Klinge bedient man sich bequemer des Baunscheidt'schen Instrumentes, oder eines Bündels von Lanzetten;*) der Stichelung kann eine Aetzung mit ferr. sesquichl., Carbolsäure, Chlorzink folgen.

Lelongt**) berichtet über ein dem Principe nach ähnliches Verfahren, die lineare Scarification nach Vidal. Nach vorausgeschickter Anästhesirung der Haut durch den Richardson'schen Zerstäuber werden lineare, parallel nahe aneinander laufende Schnitte geführt, welche die ganze Haut durchdringen und sich mit ebensovielen anderen kreuzen, so dass kleine Rhomben entstehen. Nach der Blutstillung durch Compression wird Jodoformpulver aufgetragen; an Stelle des Lupusinfiltrates entsteht eine flache, vertiefte Narbe, deren rothe Färbung allmählig verschwindet. Fast das nämliche Verfahren veröffentlicht Balmanno-Squire,***) der sehr gute Erfolge davon gesehen haben will.

Die punktförmige Cauterisation mit dem Paquelin'schen

*) Veiel; Lup. erythematos. Inaug. Diss. Tübingen 1871.

**) Thèse de Paris 1877.

***) Klin. Soc. Transact. XI.

Griffelbrenner mit oder ohne nachfolgende Ausfüllung der Stichkanäle mit Jodoformbougies, wie sie auf der von Nussbaumschen Klinik häufig in Anwendung kommt, bezweckt und erreicht den gleichen Erfolg; die Combination der Stichelung mit nachfolgender Cauterisation erreicht gewiss die Bildung kräftiger subcutaner Narbenzüge, denen die durch den Brenner verursachten als starke Stützen dienen. Alle diese genannten Methoden wirken ja mit Hilfe der Obliteration einer Menge von Gefässen und Errichtung zahlreicher narbiger Septa auf dem Wege einer totalen Circulationsveränderung rückbildend auf die lupösen Infiltrate und deren Umgebung, und lassen sich im Principe mit der früher ziemlich häufig gehandhabten Circumcision torpider, varicöser Unterschenkelgeschwüre vergleichen, einer Behandlungsart, die jedenfalls die Anerkennung einer rationellen, causalen Therapie verdient, aber wegen ihrer Gefährlichkeit verlassen worden ist.

In den vorgeschrittenen Stadien der lupösen Erkrankung finden sich die verschiedenen Infiltrationsformen neben einander; ausser der Hyperämie der Basis, den ulcerirten Stellen und der flächenhaften Ausbreitung kommen immer wieder frische Lupusknötchen vor, welche als eigentliche Lupusherde den Beginn des Processes auf der gesunden Haut sowohl, als auch die Recidive auf Narben darstellen. Dem entsprechend muss die Therapie in diesen Fällen eine combinirte sein und jede Stelle in der für die vorliegende Form passenden Weise in Angriff genommen werden. Gerade in solchen Fällen ist dann der Erfolg der chirurgischen Behandlungsmethode ein eklatanter und Volkmann selbst erzählt, dass „bis jetzt dieser Methode noch kein Lupus widerstanden“ habe.

Selbstredend sind diese Eingriffe sehr schmerzhaft, und muss bei unseren heutigen glücklichen Verhältnissen die Vornahme derselben ohne Narcose oder locale Anästhesie als eine Art Barbarei betrachtet werden. Auch in gewissen grossstädtischen Kliniken, wo das Material an Lupus allerdings ein enormes ist, sollte diese Humanitätsrücksicht gefordert werden dürfen; mit der Grösse des Materiales wächst naturgemäss der Stil des Betriebes im grossen Ganzen, wie im Einzelnen; die grosse Zahl der Fälle kann bei gutem Willen kein Hinderniss

für allgemeine Anwendung der Narcose sein, und es macht sich schlecht, wenn die Kranken nach Beendigung der Operation vor Schmerz ohnmächtig aus dem Saale geschleppt werden müssen. —

Hat der lupöse Process einzelne wichtige Theile des Gesichtes, wie Nase, Lippen, Augenlider etc. bedeutend alterirt oder ganz vernichtet, so tritt die plastische Chirurgie in ihr Recht. Man hielt früher das Bestehen einer floriden Dyscrasie für eine strikte Contraindication der Dermatoplastik; aber schon Blasius und Friedberg gehorchten diesem alten Grundsatze nicht mehr so recht und Martinez de la Creuse verwarf 1834 das veraltete Vorurtheil mit Entschiedenheit. Die neuere Chirurgie unterlässt auch bei floridem Lupus die Dermatoplastik nicht mehr, ja, man nähert sich sogar dem entgegengesetzten Extrem, indem manche Autoren die Vornahme plastischer Operationen während der Blüthe des Prozesses geradezu für sehr nützlich erklären, da der weiteren Ausbreitung dadurch Halt geboten, und die bereits bestehende Infiltration zu beschleunigter Involution veranlasst werde. Dass durch einen derartigen operativen Eingriff eine totale Veränderung der Circulationsverhältnisse in dem betreffenden Gebiete gesetzt wird, ist nicht zweifelhaft; ebenso natürlich erscheint es, dass die Bedingungen für die Rückbildung des Infiltrates hiedurch günstigere werden.

Von der langen Reihe der plastischen, cosmetisch verbessernden Gesichtsoperationen, die hier in Frage kommen, sei nur gestattet, kurz den heutigen Stand der Rhinoplastik zu beleuchten, jener plastischen Operation, die bei Lupus häufiger als andere nothwendig wird.

Nach den alten Ueberlieferungen des Susruta in Indien geübt, nach Europa gebracht und hier von der Familie der Branca in Sicilien, von Tagliacozzi in Bologna und ihren Nachfolgern häufig ausgeführt wurde die Operation 1742 durch die medicinische Facultät in Paris auf einige Zeit aus der Liste der plastischen Eingriffe gestrichen; diese hatte die Frage: „an curtae nares e brachio reficiendae?“ verneinend beantwortet, und ihre Autorität genügte, diese Ansicht als unanfechtbar bis zum Beginn unseres Jahrhunderts gelten zu lassen; die Wiederauf-

nahme der Operation, und zwar speciell der indischen Methode, der Entnahme des Ersatzlappens aus der Stirne (oder Wange) ist das Verdienst des Engländers Carpue und Graefes. — Von den übrigen Chirurgen aller Nationen gepflegt, erfuhr die Rhinoplastik nunmehr eine Reihe erspriesslicher Verbesserungen und Modificationen; neben der Ausbildung der partiellen war besonders die Vervollkommnung der totalen Rhinoplastik Gegenstand allgemeinen Strebens. Ausser einigen, auch für die folgenden Decennien massgebenden Aenderungen in der Formirung und Behandlung des Hautlappens, z. B. die Duplicatur des Septums und der Nasenflügel durch Blasius, Delpech, Jobert, Dieffenbach, galten die vereinten Bemühungen der meisten Operateure dem schwierigen Problem, die Profilform der neuen Nase möglichst günstig und dauernd zu gestalten. Hieher gehört die seitliche Compression der neugebildeten Nase nach Dieffenbach, die Aufpflanzung eines Stirnlappens auf zwei Wangenlappen nach Ollier und Verneuil, die Mitbenützung des Periostes des Stirnlappens nach Langenbeck, um durch das entzündlich gereizte, Knochensubstanz producirende Periost für die Nase eine knöcherne Steifigkeit zu erzielen, ferner die Bildung eines soliden Gerüstes auf osteoplastischem Wege nach Langenbeck und Ollier, die Versuche besonders von Volkmann und Thiersch, durch Benützung und Anfrischung alter Nasenreste eine feste Stütze zu gewinnen. Auch durch künstliche Unterfutterung, durch Unterbau von Gold-, Guttapercha-, Bernsteingerüste u. s. w. versuchte man die Form und Prominenz der Nase zu wahren. Was den plastischen Ersatz bei partiellen Defecten der Nase betrifft, so sind auf diesem Gebiete schöne Erfolge zu verzeichnen; speziell von Dieffenbach, Langenbeck, Busch, Volkmann ist dieser Zweig der Plastik in der vollendetsten Weise cultivirt worden.

Alles zusammengenommen, steht jedoch heute die Mehrzahl, wenn nicht die Gesammtheit der Chirurgen vor dem Erfahrungssatze, dass der Rhinoplastik, zumal der totalen, ein nicht zu unterschätzender funktioneller, aber ein sehr zweifelhafter cosmetischer Werth zuzuerkennen sei. Die Zeit muss nüchterner und die Beobachtung kritischer geworden sein, als sie damals

war, da Dieffenbach in hellem Entzücken über seine rhinoplastischen Erfolge einen Schuster, dessen Nase ihm missfiel, überredete, sich dieselbe abschneiden und von ihm eine neue machen zu lassen, ein Akt der Menschenfreundlichkeit, der ihm hinterher allerdings von dem Manne schlecht gelohnt wurde. —

Entspricht auch die neugebildete Nase in der ersten Zeit nach der Operation allen billigen Ansprüchen, so hat sie damit aber meist schon den Zenith ihrer cosmetischen Vollkommenheit überschritten; von nun an beginnt der unaufhaltsame Process der narbigen Contraction, der Aufrollung nach Innen, der jeder Hautlappen anheimfällt, dessen wunde Fläche nicht mit Epidermis oder Schleimhaut überkleidet werden kann; die Nasenspitze senkt sich, die Flügel rollen sich ein, die Löcher verschliessen sich, die durch das Periost des Lappens bewirkte „knöcherne Steifigkeit" verliert sich, die ganze Nase hypertrophirt, resp. wird in Folge der trägen, durch Mangel an genügenden venösen Blutbahnen verlangsamten Circulation zu einem dicken formlosen Fettwulst; so ist es bei der totalen Rhinoplastik heute, und so wird es wohl auch früher gewesen sein. Anders bei der partiellen, oder in solchen Fällen, wo Reste der alten Nase zum Unterbau des transplantirten Stirnlappens verwendet werden konnten; allerdings wird die Nase hiedurch leicht zu plump und massig, und erfordert die Verwendung alter Nasenreste demnach kritisches, wählerisches Vorgehen. —

Die übrigen Bemühungen, die Nase prominent und gut geformt zu erhalten waren wenig erfolgreich. Die Wirkung der seitlichen Compression nach Dieffenbach ist nicht nachhaltig, mit dem Aufhören der Compression beginnt die Abplattung. Noch weniger brauchbar haben sich die Wangenlappen Nélatons, Verneuil's u. Ollier's erwiesen, selbst mit der von den beiden Letzteren geübten Modification des Darüberpflanzens eines Stirnlappens. Was die Langenbeck'sche Methode, die Transplantation des Stirnlappens mitsammt dem Periost betrifft, so lehrt die Erfahrung, dass die osteoplastische Thätigkeit des entzündlich gereizten Periostes nicht anhält. Das Periost hat gleich dem Knochenmark am ausgewachsenen Knochen seine osteoplastische Aufgabe vollendet; die entzündliche Reizung gibt ihm, wie dem Knochenmark diese Fähigkeit zurück, aber nur

solange der Entzündungsreiz dauert, und nur auf dem Mutterboden des heimischen Knochens, zu dem es gehört, wie die Rinde zum Baum. Hat es nun auch in den ersten Tagen nach seiner Verpflanzung eine entzündliche Exsudation eingegangen, so fallen diese Entzündungsprodukte binnen Kurzem der Resorption anheim — das Periost ist eben nicht mehr Periost, sondern kaum mehr als eine indifferente Membran ohne specifische Funktion und Eigenschaft. — Der schöne Versuch B. v. Langenbeck's und Ollier's, durch Errichtung knöcherner Dachsparren die Profilform der Nase zu erhalten, erwies sich als nicht lebensfähig; es waren dies die ersten Versuche einer Osteoplastik überhaupt, eines Zweiges der Chirurgie der bis zur Stunde noch wenig erfreuliche Früchte getragen (v. Nussbaum bei Pseudarthrose mit Knochendefect). Die Benützung künstlicher Gerüste aus Guttapercha, Gold, Silber, zur Stütze der Hautnase wurde ebenfalls bald wieder verlassen, da diese Metallgerüste binnen Kurzem die Hautdecke usurirt hatten und ausserdem das Herausnehmen und Wiedereinführen zum Zweck der Reinhaltung der Apparate zu umständlich und beschwerlich war. Dagegen wurde in einem Falle von Leisrink ein Gerüste aus Bernstein lange Zeit sehr gut vertragen. — Ist der Stirnlappen genügend gross, so lässt sich indess, wenigstens in der ersten Zeit nach Eintritt der narbigen Schrumpfung, durch verbessernde Nachoperationen noch Vieles corrigiren. Durch kleinere Excisionen da und dort durch event. secundäre Transplantationen kann die herabgesunkene Spitze wieder gehoben, die platte Nase wieder aufgerichtet, die verschlossenen Nasenlöcher wieder geöffnet werden — allerdings auch wieder nur für einige Zeit. — Angesichts dieser ungünstigen cosmetischen Erfolge wäre es zweifelhaft, ob man nicht doch lieber zur Benützung einer Prothese aus vulcanisirtem Kautschuk oder aus dem so warm empfohlenen und angeblich cosmetisch so gut entsprechenden Celluloid rathen sollte, und es müsste wohl, besonders bei noch grösserer Vervollkommnung der Technik in diesem Fache die Wagschale zu Gunsten des künstlichen Ersatzes sich neigen, wenn nicht der functionelle Werth der plastischen Hautnase nach dem übereinstimmenden Urtheile der meisten Chirurgen ein so anerkannt hoher wäre. Sind wir aber im Stande, dem von solchem Un-

glücke Betroffenen durch chirurgische Plastik ein Organ zu geben, welches zwar cosmetisch von nicht hohem Werthe ist, dagegen auf die im Gefolge von Nasendefecten sich einstellenden Beschwerden, wie Stirnkopfschmerz, Schwerhörigkeit, Anosmie, Respirationsbehinderung, chronische Catarrhe der Luftwege, einen entschieden günstigen Einfluss äussert, so kann die Wahl des Ersatzes für den humanen Arzt kaum mehr schwierig sein. —

3. Lupus erythematosus; Comedonen; Akne vulgaris; Akne rosacea.

Von Hebra und Cazenave zuerst richtig charakterisirt, wurde der Lupus erythematosus als ein chronischer Entzündungs- und Infiltrationsprocess der Haut aufgefasst, der überüberwiegend die Talgdrüsen und deren nächste Umgebung betrifft, und mit Secretionsanomalien dieser Drüsen in Zusammenhang gebracht werden muss.

Von ein und derselben Form der Primäreffloreszenz ausgehend, entwickelt sich der Verlauf des Processes in verschiedener Art und Intensität; Hebra, der, ohne auf der Basis genauerer mikroscopischer Untersuchungen zu fussen, die anatomische Grundlage der Krankheit doch richtig erkannt hatte, (Atlas der Hautkrankheiten 1856) stellte den Krankheitsvorgang als einzig in der Haut ablaufend, den Gesammtorganismus in keiner Weise beeinflussend hin, während neuere Dermatologen, woran Kaposi, verschiedene schwere, ja lebensgefährliche Erscheinungen, sowie tiefgreifende pathologische Veränderungen dabei beobachtet haben.

Die Primäreffloreszenz wird gebildet durch stecknadelkopf- bis linsengrosse etwas erhabene lividrothe Flecken mit centraler Delle und darauf haftendem Schüppchen, nach dessen Entfernung man die Mündung eines entweder klaffenden oder durch einen Epidermiszapfen verstopften Follikels entdeckt. Entwickelt sich diese Primäreffloreszenz in dieser Weise, dass ihr rother Hof

und die centrale narbige Delle an Ausdehnung gewinnt, im Laufe der Jahre eine beträchtliche Grösse erreicht, sich mit benachbarten verbindet und schliesslich einen beträchtlichen Theil des Gesichtes occupirt, so heisst diese Form des Lupus eryth. die Scheibenform. Sie wird fast ausschliesslich im Gesicht beobachtet, ist exquisit chronisch und verläuft ohne störende Nebenerscheinungen.

Als zweite, disseminirte oder aggregirte Form beschreibt Kaposi das massenhafte Auftreten disseminirter Primäreffloreszcenzen, deren acute Eruption nicht nur im Gesichte, sondern auch auf Stamm und Extremitäten statt hat, häufige, schmerz- und fieberhafte Nachschübe macht, und sich mit theilweise sehr bedrohlichen Allgemeinerscheinungen wie perifolliculäre Entzündungen, Gelenkschwellungen, Knochenschmerzen, Erysipel etc. combinirt.

Der Verlauf der discoiden Form, welche als im Gesichte ausschliesslich auftretend hier zunächst interessirt, erstreckt sich über Jahre, und betritt nach kürzerer oder längerer Dauer das Stadium der regressiven Metamorphose. Die scheibenförmigen Efflorescenzen besetzen mit Vorliebe Nase und Wangen (Hebra's Schmetterlingsform) localisiren sich aber auch auf Ohren, Lippen, Augenlidern, Stirne und am behaarten Kopfe. Mit dem Eintritte der regressiven Metamorphose verfällt der occupirte Hautbezirk der narbigen Schrumpfung, oder die Involution vollzieht sich in selteneren Fällen so vollständig, dass nicht einmal Narben zurückbleiben.

Als Ursache des Processes ist, wie schon erwähnt, jene Secretionsanomalie der Talgdrüsen anzusehen, welche Hebra als Seborrhoea congestiva beschrieben hat. Genügt schon die Seborrhoe an sich mit dem abnorm gesteigerten Afflux des Blutes zu den Follikeln, um Stauung und Exsudation in ihrer Umgebung hervorzurufen, so wird das noch in erhöhtem Maase der Fall sein bei Verstopfung der Follikelmündungen durch Epidermispfröpfe, oder durch das eingedickte Secret der Talgdrüsen selbst, die sogenannten Comedonen. Nach den genauen mikroscopischen Untersuchungen von Neumann, Kaposi, Geddings finden sich in der That bei ausgebildeten Lupusefflorescenzen in den Bindgewebsmassen um die Follikel herum

reichliche Zelleneinlagerungen, welche allmählig so dicht werden, dass die Zeichnung der Bindegewebszüge und Gefässe verwischt wird. Hand in Hand mit der nach kürzerer oder längerer Zeit eintretenden fettigen Trübung und Degeneration der ins Corium exsudirten Zellenmassen geht auf der Oberfläche die Ausbildung der centralen Delle, der ersten Andeutung eines in der Tiefe sich vollziehenden Schrumpfungsvorganges, der bei weiterer Entwicklung Atrophie der Gefässe, Entartung der Haarbälge, Ausfallen der Haare, Schwund des Pigmentes und Verödung der Talg- und Schweissdrüsen bedingt.

Die Verstopfung der Talgdrüsen, resp. ihrer Ausführungsgänge geschieht, wie schon erwähnt, vorzugsweise durch die Comedonen. Diese verlegen als längliche, wurmförmige Gebilde die Ausführungsgänge, führen primär zu Retention des Drüsensecretes, secundär zu Stauung und Entzündung des Follikels und seiner Umgebung und können so einerseits den Lupus erythematosus, anderseits die verschiedenen Akne-Formen direkt veranlassen.

Der Comedo bildet sich langsam aus; seine äussere Schichte besteht aus einem festen Mantel von Hornzellen, der die ältesten Bestandtheile des Gebildes darstellt, und die jüngeren und jüngsten weichen, talghaltigen Massen umschliesst. An seinem das Hautniveau meist etwas überragenden Kopfe trägt er einen schwarzen Punkt, der ihn auch ohne genaueres Zusehen schon kenntlich macht. Man war bislang gewöhnt, diese constante schwarze Färbung als durch äussere Einflüsse hervorgerufen anzusehen und glaubte an Verunreinigung durch Schmutz, Kohlenstaub etc. etc.; dieser hergebrachten Anschauung entgegen hat Unna*) durch schöne mikroscopische und chemische Untersuchungen nachgewiesen, dass diese Färbung nicht einer zufälligen Verunreinigung, sondern dem Vorhandensein von Pigment entstamme.

Die Hornzellen, welche den ältesten Theil des Comedo, seinen Kopf bilden, sind, intensiv pigmentirt; es finden sich, nach Unna, mikroscopisch in ihnen schwarze, braune und blaue Pigmentkörner; die blauen erweisen sich chemisch als Ultramarin,

*) Virch. Arch. Bd. 82 S. 175.

die schwarzen und braunen hält der Autor für wenn nicht identisch, doch nahe verwandt mit dem schwarzen und braunen Pigment der Haare, welches durch Wasserstoffsuperoxyd, dem Hauptbestandtheil des „golden hair wasch“ der Friseure gelblich oder blond gefärbt wird. —

Die Therapie des Lupus erythemat. kann in den späteren Stadien, wenn die Vernarbung und Schrumpfung schon im Gange ist, nichts, oder nur mehr wenig leisten; ihre Aufgabe ist, zu der Zeit, wo die Seborrhoe in der Entwickelung begriffen ist, wo durch Verstopfung der Talgdrüsen mit Comedonen oder durch einfache congestive und Stauungshyperämie die Exsudation in das Corium und die Infiltration des perifollikulären Gewebes sich vollzieht, energisch einzugreifen, den Verschluss der Talgdrüsen zu hindern, die Hyperämie und Hypersecretion zu bekämpfen, die etwa schon vorhandenen Infiltrate durch Abschneiden der Ernährung an der Weiterentwickelung zu hindern, die Circulationsverhältnisse wo möglich dauernd zu verändern Von der Mündung der Talgdrüsen müssen also etwaige Krusten und Borken entfernt, die Comedonen aufgesucht und ausgedrückt werden. Die Hauptwirkung sämmtlicher in dieser Beziehung empfohlener cosmetischer Wässer beruht darauf, die Epidermisschollen und Borken zu lösen, den Ausführungsgang der Drüse frei zu halten. Der Gehalt dieser Waschwässer an Alkalien (ähnlich wie die Sodalösung bei Epithelcarcinom) ist das eigentlich wirksame. Hieher gehört die sog. Venusmilch, ferner die vielfach gebräuchliche, um Schwindelpreise verkaufte Lilionese (Gehalt an Liqu. Natr. caust.) Kalkhaltiges Wasser (Gebirgswasser) und besonders das filtrirte Wasser der Seine sollen diese genannte Eigenschaft in hohem Grade besitzen. Da das Ausdrücken der Comedonen, wenigstens im grossen Maasstabe ausgeführt, lästig und schmerzhaft ist, so hat man sich um Mittel umgesehen, es auf einfachere und schmerzlosere Weise fertig zu bringen. v. Nussbaum bedient sich des Sublimatcollodiums (Verhältniss 1:600) welches nach vorausgegangener gründlicher Reinigung des Gesichtes auf die betreffenden Hautpartieen mit einem Pinsel aufgetragen wird. Nach cc. 24 Stunden kann der durch das Collodium gebildete Ueberzug abgehoben werden und trägt nun an der dem Gesichte anhaftenden Fläche die sämmtlichen irgend-

wie erreichbaren Comedonenpfröpfe. — Um den übrigen oben angedeuteten Indicationen der nun schrittweise folgenden Therapie des Lupus eryth. zu genügen, besitzen wir in der Scarification und Stichelung ein hervorragendes Mittel. Die Scarification in Verbindung mit Chlorzinkaetzung*) ist geeignet, in wenigen Sitzungen den Verlauf der Erkrankung zu hemmen oder umzugestalten; unter der schützenden Decke des Aetzschorfes vollzieht sich die Resorption der infiltrirten Zellenmassen auf dem durch die artificielle Entzündung in regste Thätigkeit versetzten Boden, sowie die Bildung narbiger Septa, welche die Circulation in andere Bahnen lenken. Die Narben, welche die Scarification zurücklässt, sind linear und kaum sichtbar, also vom cosmetischen Standpunkt aus ganz unbedenklich. Das Infiltrat der Cutis durch den scharfen Löffel zu entfernen, wie es Auspitz empfiehlt, erscheint trotz der Verheissung „nur kleiner, regelmässiger Narben" als ein in vielen Fällen wohl überflüssiges Verfahren, und mit Rücksicht auf das cosmetische Endresultat durchaus nicht gleichgiltig; man wird es sich also für besonders hartnäckige Fälle reserviren müssen. —

Der innige Zusammenhang der gewöhnlichen Akneformen mit abnormen Verhältnissen in der Ausscheidung des Hauttalges, zumeist mit der Comedonenbildung dürfte es gerechtfertigt erscheinen lassen, die Akne hier unmittelbar anzureihen. —

Der erwähnte aetiologische Zusammenhang besteht allerdings nur für eine der vielen Akneformen, für die Akne vulgaris; nur für sie kann die mechanische Verstopfung der Follikularmündungen als erwiesene Ursache des Entzündungsvorganges im Follikel angesprochen werden. Spielen sich auch die übrigen Arten gleich der Akne vulgaris in den Hauttalgdrüsen und Haarbälgen ab, so beruht das Auftreten der Entzündung in diesen Fällen doch auf ganz anderen, meist innerlichen Ursachen. Hieher gehört jene diffuse, auf den ganzen Körper verbreitete Akneeruption, welche sich zuweilen bei entschieden dyscrasischen, vornehmlich scrofulösen Personen beobachten lässt und keine Comedonenbildung zeigt; mehr minder heftige Ausbrüche von Akne sind ferner bekannt als Folgezustände des innerlichen Gebrauches von

*) Veiel, Lup. eryth. Inaug. Diss. Tübingen 1871.

Jod und Brom, sowie der äusserlichen Application von Theer. Bei diesen symptomatischen oder artificiellen Formen tritt naturgemäss das chirurgisch-therapeutische Eingreifen gegenüber der innerlichen Behandlung zurück; sie kommen also hier nicht in Frage.

Bezüglich der Aetiologie der Akne vulgaris hegen die früheren Autoren die differentesten Anschauungen: Gemüthsaffekte, geistige Anstrengung, Genuss saurer oder gewürzter Speisen, Onanie, Enthaltung von sexuellen Genüssen u. s. w. werden als Ursachen beschuldigt. Plenck (Doctrina de morb. cutan Viennae 1783) erklärt die Akne als verwandt mit den Samenthierchen und meint, dass sie durch Heirathen geheilt werden könne.

Thatsache ist, dass sie mit Vorliebe zur Zeit der Pubertät aufzutreten beginnt, und es fällt nicht schwer, die ihr zum Theil zu Grunde liegende Hypersecretion der Talgdrüsen als eine Theilerscheinung der diese Entwicklungszeit des Organismus begleitenden Steigerung des allgemeinen Turgors zu erklären.

Der Sitz der Akne ist, wie erwähnt, in den Talgdrüsen und Haarbälgen. Sie gehört nach Virchow (Geschwülste) in die Reihe der Retentionsgeschwülste, und zwar ist sie als eine in entzündlichem Stadium befindliche Retentionsgeschwulst anzusehen. Im Innern der Pustel findet sich der centrale Comedo und fast immer etwas Eiter. Dieser wird Veranlassung zu Röthung und Schmerzhaftigkeit des Knotens, sowie zu Schwellung und Röthung der nächsten Umgebung. Der einfache Akneknoten ist nicht von langem Bestande; die meisten involviren sich in kurzer Zeit durch Eintritt eitriger Schmelzung und Resorption oder Exfoliation des Inhaltes; unangenehmerer Natur sind die selteneren Fälle, wo die Entzündung sich über die Drüse hinaus, besonders gerne in die Tiefe sich ausdehnt. Man beobachtet hier bohnen- bis haselnussgrosse Knoten*) von dunkelblauer Farbe, mit Vorliebe auf der Stirne. Dieselben brechen entweder nach einiger Zeit auf und hinterlassen hässliche Narben, oder persistiren als Beulen.

Die Therapie der Akne vulg. hat, ähnlich wie bei Lupus eryth., zweierlei Aufgaben: einmal durch Entfernung der

*) Sesemann; Petersburger med. Wochenschr.

Comedonen prophylactisch zu wirken, die Retention des Drüseninhaltes zu verhüten und so die Entwickelung der Entzündung hintanzuhalten, oder, wenn dies nicht mehr möglich, durch Entfernung des Follikelverschlusses dem vorhandenen Eiter Austritt zu gestatten und die Involution auf diese Weise zu beschleunigen

Zur prophylactischen Entfernung der Comedonen bedient man sich der oben angegebenen Mittel; zur Erfüllung der zweiten Indication verfügen wir über mehrere sehr nutzbringende chirurgische Eingriffe. Wir entfernen die verschliessende Decke der Talgdrüsen am leichtesten mit dem nur oberflächlich und leise über die erkrankte Hautparthie hingeführten scharfen Löffel; oberflächlich zu Tage liegende, leicht varicosirte Gefässe werden dabei zerrissen und zur Obsolescenz gebracht, was die Abnahme der Stauungshyperämie in den oberen Cutisschichten befördert. Der in der Talgdrüse angesammelte Inhalt quillt nun frei heraus, oder kann durch Druck entleert werden. Neumann nimmt, wahrscheinlich um die durch den scharfen Löffel veranlasste Narbenbildung zu vermeiden, die Aufschlitzung etwaiger varicöser Gefässe mit einer feinen Staarnadel vor und macht überdiess in der Umgegend des Akneknotens noch eine leichte Scarification und Stichelung — Ein bequemes Instrument um die Entfernung des Drüsenverschlusses und die Entleerung des Drüseninhaltes vorzunehmen ist der Auspitz'sche Stachellöffel, der auch beim Lupus vulgaris zur Verwendung kommt. Nach Abheben der verschliessenden Borke oder Epidermisscholle braucht der Löffel nur umgedreht zu werden um mit dem an der Convexseite angebrachten Conus die Pustel anzubohren; ist die Drüse richtig getroffen, so sinkt der Akneknoten ein und der Comedo ist entleert. Ellinger bewirkt die Entfernung der verschliessenden Borken und Commedonen durch Sandabreibungen. Ob dieser derbe Eingriff gegen die übrigen Methoden etwas voraus hat, ist mindestens zweifelhaft, ja, es lässt sich bei vorurtheilsfreier Betrachtung das Gegentheil annehmen, denn die durch eine so unzarte Abreibung auf der ohnehin hyperämischen, mit entzündeten, theilweise offenen Follikeln bedeckten Haut hervorgerufene Reaction kann wohl nicht der Heilung förderlich sein.

Sehr energisch, mit der Combination von Schaben, Sticheln, Scarificiren u. Sandabreibung geht Sesemann*) der erkrankten Gesichtshaut zu Leibe, fast als ob es sich um ein Ackerfeld handelte.

Die chirurgische Behandlung der Akne vulgaris ist entschieden ein heikles Ding und darf hinsichtlich der Energie nicht übertrieben werden. Durch vollständiges Ausschliessen chirurgischer Maasregeln, durch alleinige Anwendung der Einreibungen und Waschwässer wird gewiss aber ebenfalls gesündigt; eine vernünftige Combination chirurgischer und medicamentöser Therapie i. e. peinlicher Fleiss und grosse Ausdauer im Aufsuchen, Scarificiren und Entleeren der Pusteln mit nachfolgender oder intercurrirender Anwendung zweckmässiger chemischer Mittel wird daher sicher das Richtige zu treffen wissen. —

Nicht nur dem Namen nach, sondern auch einer gewissen Aehnlichkeit mit den oben behandelten zwei Krankheitsprocessen halber gehört noch eine dritte Erkrankungsform der Gesichtshaut hieher — die Akne rosacea.

Ihr liegt nicht so fast ein Exudationsprocess, wie dem Lupus eryth. zu Grunde als vielmehr eine Gefäss- und Bindegewebsneubildung. Sie ist nicht in dem Grade, wie die Akne vulgaris, ja, sie ist überhaupt nicht abhängig von der durch Seborrhoe und Drüsenverstopfung gesetzten entzündlichen Irritation der Follikel, indess ist es wohl wahrscheinlich, dass die in Folge entzündlicher Entartung zahlreicher Talgdrüsen in der Haut des betreffenden Gesichtstheiles aufgetretene Stauungshyperämie und Exsudation zelliger Elemente diesem Neubildungsprocess von Gefässen und Bindegewebe entschiedenen Vorschub leistet.

Als Ursache der Akne rosacea hat man eine Menge möglicher und unmöglicher Momente angeklagt; ein auch heute noch wichtiges, ja vielleicht einzig bewiesenes haben schon die Alten gekannt — den Abusus spirituosorum. Er gilt wohl nur für die Akne rosacea der Männer, die ja besonders ausgebildete Formen erreicht; beim weiblichen Geschlecht spielen sexuelle Störungen zumal zur Zeit der Pubertät und in den klimakterischen Jahren eine aetiologisch wichtige Rolle.

*) l. c.

Die Akne rosacea findet sich ausschliesslich nur im Gesichte, vorzugsweise auf der Nase, an der Wange und am Kinn. Von der einfach gerötheten bis zu der dunkel- oder graurothen, oedematösen, höckerigen, von varicosirten Gefässen durchkreuzten, mit citrigen Pusteln und soliden fleischigen Protuberanzen besetzten Haut kann die Akne rosacea alle Formen zeigen. „Es ist nicht mehr Malerei, sagt Hebra, es ist Plastik, was die Nase verunstaltet"; wirklich bringt die Natur hier wahre Monstrositäten zuwege. Der beim weiblichen Geschlechte vorkommenden Durchnittsform ist nur eine diffuse, helle Röthung eigen, welche, wie die an mancher Trinkernase, ihren Sitz nicht oberflächlich, sondern in den tieferen Schichten der Cutis hat, und desshalb der Therapie grosse Schwierigkeiten entgegensetzt.

Die Akne rosacea, in ihren niederen, wie ihren höheren Formen ist im Allgemeinen kein undankbarer Gegenstand für chirurgisch-cosmetisches Eingreifen. In den Anfangsstadien der Erkrankung handelt es sich darum, die in der Varicosirung schon vorhandener und in der Neubildung kleiner Gefässe, sowie in der diffusen Röthe der betreffenden Hautpartie sich manifestirende Hyperämie zu bekämpfen. Ist die Gefässentartung schon ausgebildet, sind auch Hyperämie und Oedem der Cutis schon ausgebildet und hat die längere Dauer des Processes bereits zur Bildung bindegewebiger Knollen und allgemeiner Bindegewebshyperplasie geführt, so gilt es, das Neoplastische nach Möglichkeit zu entfernen, durch zweckmässige Maassregeln die Circulation zu verändern und einzuschränken.

Erweiterte Gefässe werden mit dem Scalpell oder mit einer Staarnadel geschlitzt, ausgedrückt, durch Auftragen von Chlorzinklösung, von Liqu. ferri thrombosirt und verödet; grössere, varicös geschlängelte Gefässe, bei denen immerhin die Gefahr besteht, sie möchten auch nach der Thrombosirung wieder wegsam werden, oder wenigstens noch längere Zeit sichtbar bleiben, können ihrer ganzen Länge nach total excidirt werden. Hyperämie und Oedem der Cutis, sowie Exudation in dieselbe wird auch hier am besten und sichersten durch multiple Stichelung, durch Scarification und punktförmige Cauterisation mit dem Thermocautère besiegt. Höcker und Excrescenzen auf der intumescirten Haut, sowie grössere Bindegewebsknollen verlangen die

Entfernung mit dem scharfen Löffel oder mit dem Messer. Bei gestielten Geschwülsten kann die Anwendung der elastischen Ligatur, der Glühschlinge u. s. w. in Betracht gezogen werden; immer ist es nothwendig, um möglichst rasch zu einem entsprechenden Resultate zu gelangen, die einzelnen Hautpartieen nach Maasgabe des Fortgeschrittenseins ihrer Erkrankung nebeneinander in entsprechende Behandlung zu nehmen; man wird daher auch die mit der in Rede stehenden Form so häufig combinirte Akne punctata nach den obigen Regeln einer zweckmässigen Therapie unterziehen.

Bei vorgeschrittenen Formen der Akne rosacea kann es sich also, will man die Sache gründlich machen, oft um ganz ernsthafte grössere operative Eingriffe handeln, und da das aufgelockerte, hyperämische, von erweiterten Lymphgefässen durchzogene Operationsfeld die Gefahren accidenteller Wundkrankheiten nicht unbeträchtlich erhöht, so ist es selbstverständlich, dass man mit aller antiseptischer Fürsorge zu Werke geht. Das Jodoform, dieses für Gesichts- und Mundhöhlenoperationen so eminent verwendbare Verbandmaterial eignet sich auch in diesen Fällen ganz besonders und vermag einen glatten, reactionslosen Heilungsverlauf wenn auch nicht geradezu zu garantiren, so doch sehr zu begünstigen. —

4. Pigment-Anomalieen. Lentigo. Chloasma. Naevus.

Seit die alten Autoren, wie Galen, Hippocrates, Aristoteles u. A. die Pigmentirungen der Haut sehr oberflächlich als ἐφήλιδες, Chloasma und Melasma beschrieben, und Celsus die Sommersprossen als „nil nisi asperitas quaedam et durities mali coloris" definirte sind wir in der Erkenntniss und Würdigung der genannten Gebilde einen guten Schritt weiter gekommen. —

Viel Zeit verging, bis man sich über den histologischen Bau derselben, über die Natur des Pigmentes einigermassen klar war, und bis die Schärfe und Objectivität klinischer Beobachtung zu dem auf festen wissenschaftlichen Füssen stehenden System führte, das wir heute anerkennen.

Wir unterscheiden zunächst zwischen angeborenen und erworbenen Pigmentflecken und nennen die Ersteren Naevi mit den verschiedenen Unterarten: N. pilosus, verrucosus etc. — die Letzteren, wenn sie klein, etwa stecknadelkopf- bis linsengross sind, Lentigines, wenn sie grösser sind, Chloasmata.

Den Namen Ephelides, Sommersprossen κατ' ἐξοχήν will die Mehrzahl der neueren Autoren, voran Kaposi, streichen, da die sogenannten Sommersprossen im Sommer wohl etwas mehr saturirte Tinten zeigen, aber keineswegs im Winter ganz verschwinden. Dass Licht, Luft und Wärme solche Flecken nicht erzeugen können, dafür spricht nach Kaposi die constante Beob-

achtung, das Lentigines bei Kindern unter 6 — 8 Jahren nie vorkommen, seien diese den genannten Einflüssen auch noch so sehr ausgesetzt; fast ebenso mangeln sie an Individuen von über 40 Jahren.

Die grösseren acquirirten Pigmentflecke, die Chloasmata, scheiden wir in idiopathische und symptomatische, d. h. solche, die im Gefolge einer Krankheit auftreten. Die ersteren werden veranlasst durch Hautreize traumatischer, chemischer und calorischer Natur.

Narben sind meist pigmentirt; Stellen, die länger einem Druck durch Bänder, Riemen u. s. w. ausgesetzt sind, erhalten dunklere Färbung; in gleicher Weise Hautstellen, auf welche Vesicantien oder Sinapismen eingewirkt haben; endlich ist der Einfluss von Sonnenlicht und Luft auf die diffusse Pigmentirung der Haut eine tägliche Erfahrung. — Unter den Krankheiten, die in ihrem Gefolge Chloasmen bringen, sind an hauptsächlichster Stelle die sexuellen Störungen des weiblichen Geschlechtes zu erwähnen; es wird in solchen Fällen naturgemäss nur eine rationelle, causale Therapie Erfolg zu erwarten haben. —

Bezüglich der Aetiologie der congenitalen Pigmentflecke, der Naevi, hat der Arzt leider sogar heutzutage noch mit jenem unausrottbaren Hirngespinnst des „Versehens" zu kämpfen. Im Allgemeinen sind wir über das Wie und Woher dieser Gebilde ziemlich im Dunkeln, hinsichtlich einer gewissen Klasse von Naevi jedoch nicht ohne Anhaltspunkte.

Bärensprung war der erste, der einen Weg zeigte, auf dem bezüglich der Aetiologie der Naevi vielleicht noch Vieles und Wichtiges zu Tage gefördert werden kann. Er betonte die Abhängigkeit derselben von der Nervenvertheilung und brachte hiefür einige deutlich illustrirende Fälle in die Literatur. Seitdem wurde auf diesem Gebiete nicht ohne Erfolg weiter gearbeitet. Th. Simon veröffentlichte eine Reihe von Fällen von Naevus pigmentosus und Naevus telangiectodes vorzüglich des Gesichtes, in welchen die Anordnung der Flecken zweifellos auf einen Zusammenhang der Hautveränderung mit Verzweigungsterritorien des Trigeminus hinweist. Er konstruirt zur Erklärung dieser Thatsache die bestechende Hypothese, dass hinsichtlich des telangiectatischen Naevus, der meist nur eine Er-

weiterung kleinster Gefässe im Hautniveau darstellt, eine intrauterine Affection der vasomotorischen, hinsichtlich des Pigmentnaevus eine solche der trophischen Trigeminusfasern statthaben könne. — Vor Bärensprung findet sich keine Andeutung, dass die Autoren auf die Beziehungen zwischen der Ausbreitung der Naevi und der Nervenverzweigung geachtet hätten.

In neuester Zeit hat Campana*) 12 Fälle von Naevi materni veröffentlicht, bei denen er einen Zusammenhang der Hautveränderung mit Nervenverzweigungsterritorien nachweisen zu können glaubt. Auch er sucht die Ursache in einer Störung der vasomotorischen und trophischen Nervenäste innerhalb des Foetallebens und hält diese „Nervennaevi" für häufiger als jene, welche diesen Gesetzen nicht zu entsprechen scheinen.

Macroscopisch findet man die Pigmentnaevi, wie die Chloasmata und Lentigines meist im Niveau der Haut, von einer nicht schuppenden, glatten Epidermis überzogen, jedoch können sie, wenigstens die Ersteren, auch in allen möglichen Gestaltungen, in Warzenform und breit erhaben, behaart oder unbehaart vorkommen.

Der mikroscopische Befund ergibt Pigmentablagerung im Rete Malpighi und in der Cutis neben Hyperplasie der zelligen Elemente dieser Schichten. Aus der grossen Zahl mikroscopischer Untersuchungen über diesen Gegenstand sei hier gestattet, nur ein paar neuere, erschöpfendere Arbeiten zu erwähnen.

Demiéville**) constatirt in den Pigmentflecken, dem Naevus sowohl, wie dem Chloasma und Lentigo eine Kern- resp. Zelleninfiltration im Corium, Pigmentablagerung im Corium und Rete Malpighi. Das Pigment hält er für vorwiegend hämatogener Natur, da seine Anordnung meist dem Gefässverlaufe folgt. Die Erhabenheit der Flecke glaubt er bedingt von der Kerninfiltration des Gewebes, und es besteht daher, da die Linsenflecken, wie die grösseren Pigmentflecken und die Naevi gleich gebaut sind, zwischen ihnen nur ein Gradunterschied der Infiltration und Pigmentirung. Bei den höheren Graden finden sich nach Demiéville häufig Bilder von ausserordentlicher

*) Naevi materni; Giornale ital. delle malad. vener. e della pelle 1876.

**) Pigmentflecke der Haut. Virch. Arch. Bd. 81.

Aehnlichkeit mit Rundzellensarcom. Wir berühren hiemit eine klinisch höchst wichtige Eigenschaft der Naevi, ihre hochgradige Uebergangsfähigkeit in maligne Gestaltungen.

Eine andere histiologische Arbeit, von Durante*) bestätigt sowohl die gewöhnlichen histiologischen Befunde, als die Ansichten über den zu bösartiger Entartung disponirenden Bau gewisser Naevi und enthält die Mittheilung dreier Fälle von Exstirpation eines Naevus maternus, die von Entwickelung bösartiger Tumoren gefolgt waren.

Er unterscheidet hinsichtlich des histiologischen Baues drei Arten von Pigmentflecken: 1) Einfache Pigmentirung; 2) dunkelpigmentirte, stark behaarte Naevi mit verdicktem Corpus Malpighi und starken epidermoidalen Fortsätzen; 3) über die Haut erhabene, weniger pigmentirte Naevi mit dünner, pigmentloser Epidermis, stark entwickeltem Papillarkörper und zahlreichen Epidermoidalzapfen. Die unter 2. und 3. aufgeführten Formen können leicht den Uebergang in bösartige epitheliale Gebilde nehmen. Vorzugsweise vollzieht sich derselbe im vorgerückteren Alter und ist dann fast ausnahmslos cancroider Natur.

Die chirurgische Therapie der Pigmentanomalieen bezweckt entweder ihre mehr weniger radicale Entfernung, oder die Deckung des hässlichen Fleckens durch Application von Farbstoffen, welche der Farbe der umgebenden Haut möglichst nahe kommen. Zur Erreichung totaler Entfernung bedienen wir uns des Messers, und, besonders bei kleineren Flecken gutartiger Natur, der Aetzmittel.

Est ist hier zunächst die Sublimataetzung zu erwähnen, welche in geeigneter Weise angewendet, ein sehr verlässliches Mittel genannt werden darf. Man legt genau auf den Flecken ein paar Compresschen übereinander, welche durch continuirliches Auftropfen einer concentrirten Sublimatlösung stets feucht erhalten werden. Nach 4 Stunden zeigt die Haut Blasenbildung, die Blase wird entleert, etwas Amylum aufgetragen und nach einigen Tagen die entstandene dicke Kruste abgehoben. Die neugebildete Epidermis soll eine reine, schöne Farbe zeigen. Aehnliche Erfolge, vielleicht mit mehr Narbenbildung sind durch andere, etwa stiftförmige Aetzmittel zu erreichen.

*) Arch. d. Chirurg. prattica d. F. Palasciano XI. 1874.

Bei den grösseren Pigmentflecken, den Naevi, kommt für den sorgsamen Arzt neben der cosmetischen noch die eventuell schlimme prognostische Bedeutung in Betracht; es soll daher hier soviel wie möglich dem Patienten gegenüber die radicale Entfernung mittels Excision befürwortet werden, zumal da sie unter den entsprechenden Cautelen ausgeführt, als ganz ungefährlich bezeichnet werden kann. Gegenüber der Anwendung des scharfen Löffels, wie sie von Hebra jun. und Anderen vorgeschlagen wurde, hat die Excision den grossen Vorzug der linearen, später kaum sichtbaren Narbe, sowie der kürzeren Heilungsdauer und wohl auch grösseren Gründlichkeit. Dass sie natürlich bei Naevis, die eine grössere Fläche einnehmen, unausführbar ist, bedarf nicht der Erwähnung.

Die unblutige oder minder blutige Art, die cosmetischen Nachtheile der Naevi zu besiegen, ist die von Pauly erfundene Tättowirung. Mit einer Anzahl nahe an einander gehaltener Nadeln wird die betreffende Stelle multipel punctirt und nun ein irgend zweckentsprechender Farbstoff, wie Carmin, Zinnober, Mennige, Bleiglätte, Zinkoxyd u. s. w. eingerieben. Diese Methode, so hübsch und einfach sie wäre, wird indess von Kaposi der Erfolglosigkeit beschuldigt; eine Modification derselben von Sherwell*) scheint mehr Chancen zu bieten. Er taucht sein Bündel Nadeln in 50%-Carbol- oder 25 bis 40%-Chromsäurelösung und vollführt die Punktion sehr ergiebig; nun wäscht er mit Alkohol aus, und trägt Collodium auf; die Operation wird mehrmals wiederholt und es bedarf in der Mehrzahl der Fälle nicht mehr der Einreibung unlöslicher Bleisalze, welche jedoch immer noch in Anwendung gezogen werden können. Die Operation der Stichelung wird unter localer Anaesthesie durch den Richardson'schen Aetherspray vorgenommen.

Die unangenehmste und entstellendste Beigabe des Naevus ist für die meisten Personen, in specie für die Damen, die straffe, wohl ausgebildete Behaarung, die derselbe nicht selten trägt. Zahlreiche haarvertilgende Mittel, meist Speculationen auf den Geldbeutel Leichtgläubiger, befinden sich in Umlauf; eines, dessen Wirkung eine sichere ist, ist das Schwefelwasser-

*) Amerik. Arch. of Dermatol. No. III. 1877.

stoffcalcium von Berzelius, doch überwiegt sein Geruch noch die Unannehmlichkeit des behaarten Naevus. — Am sichersten bleibt es immer, den Haaren auf mechanische Weise einzeln zu Leibe zu gehen, doch ist das schmerzhafte einzelne Ausziehen der Haare keineswegs radical; so lange nicht der Haarbalg selbst zerstört wurde, ist der neuen Haarproduction der Boden nicht genommen. Um den Haarfollikel für immer obsolet zu machen, muss auf irgend eine Weise eine Entzündung in ihm erzeugt werden, was auf verschiedene Weise erreicht wird.

Bulkley*) bewirkt die Depilation folgendermassen: Mit einer Pincette wird das Haar mit der linken Hand gefasst und ausgezogen, während die Spitze einer kleinen, dreiseitigen, mit Handhabe versehenen scharfen Nadel mit der rechten Hand in die Haartasche gesenkt wird. Durch Umdrehen der ganz auf den Boden des Follikels gestossenen Nadel wird die Epithelauskleidung zerstört und der Follikel obsolet. Dr. Michel von St. Louis hat bei Trichiasis, Piffard bei Naevus pilosus, Hardaway bei Hirsuties zur Zerstörung der Epithelauskleidung des Haarfollikes die Electrolyse angewendet. Nach Ausziehen des Haares wird die biegsame Stahlnadel, die mit dem negativen Pol der Batterie in Verbindung steht, in den Follikel eingesenkt, die positive Platte in der Nähe der behaarten Partie aufgesetzt.

Einen Fall von excessiver Grösse eines Naevus pilosus erzählt Deprès**): Fast die gesammte Körperoberfläche eines neugebornen Mädchens war davon eingenommen; die Haare glichen überall dem Kopfhaar an Länge und waren dunkelfarbig, die Haut stark pigmentirt, stellenweise schwarz, zum Theil elephantiatisch hypertrophirt.

Aehnliche Beobachtungen veröffentlichen Lawson und Murray.***) Auch auf nicht anderweitig veränderten Hautbezirken kommt nicht sehr selten ausgedehnte Behaarung vor. Unter Anderen erzählt Duhring†) von einem bärtigen Weib,

*) Arch. of Dermatology 1878.

**) Gazette hebdomad. No. 15 1874.

***) Transact. of the patholog. Society of London 1873.

†) Arch. of Dermatology 1877.

bei dem ausgebildeter Voll- und Schnurrbart schon in der Jugend vorhanden war. So gut und leicht ausführbar die Depilation nach den genannten Methoden in Fällen ist, wo die Behaarung einen kleinen Bezirk einnimmt, so schwer, ja unausführbar ist sie in Fällen, wie die zuletzt angegebenen; solche Individuen werden wohl oder übel mit der Rolle des anstaunenswerthen Wunders, das die gütige Mutter Natur aus ihnen gemacht, zufrieden sein müssen, denn eine Depilation in so grossem Stile wäre einerseits für Arzt und Patienten eine kaum zu bestehende Geduldprobe und würde anderseits eine ernste Reaction der Haut auf eine so multiple und keineswegs gleichgiltige Laesion nicht vermeiden können. In gleichem Sinne unausführbar ist die Bepflanzung der kahlen Haut z. B. des Kopfes durch Einsenkung der mit Haarbalg ausgezogenen Haare in eine Incisionswunde der Haut, wie dies Schwenninger*) in kleinem Umfange ausgeführt hat —

Bekömmt man Naevi bei ungeimpften Kindern in Behandlung, so kann man mit viel Vortheil die Impfung an der erkrankten Hautstelle ausführen. Die entzündliche Reizung, welche um die Impfpustel herum auftritt, ist häufig von günstigstem Einflusse auf die Rückbildung des Naevus.

Am meisten Beachtung hinsichtlich ihrer späteren cancroiden Degeneration verdienen die warzenförmigen Naevi.

Die Warzen des Gesichtes sind fast nie so unschädliche, ephemere, sich spontan involvirende Gebilde, wie die Warzen an den anderen unbedeckten Körpertheilen, z. B. an Handtellern, Fusssohlen etc , sondern präsentiren sich eben in der Gestalt des verrucösen Naevus. Häufig sind sie stark vascularisirt, mit nur dünner Epidermisschichte bedeckt, bei der geringsten Laesion leicht blutend; andere sind derberer Natur und mit straffer Behaarung versehen.

Hinsichtlich der Therapie muss die Möglichkeit späterer maligner Entartung im Auge behalten werden; man wird also soweit thunlich die gänzliche Entfernung, bezw. Zerstörung des Naevus anstreben. Bei gestielten Warzen ist die elastische Ligatur am Platze; breiter aufsitzende werden durch Aetzen mit

*) Habilitationsschrift München 1875.

starken Säuren (am besten rauch. Salpetersäure) zum Schwinden gebracht; die Umgebung ist dabei durch eine Heftpflasterdecke oder durch ein über die Warze gestülptes, genau passendes Glasröhrchen zu schützen. Am radicalsten ist jedenfalls die Excision durch Ovalairschnitt; indess hat man nach dem Ausschneiden von Warzen häufig Keloidbildung in der Narbe beobachtet. Hebra verwarf desshalb die Excision und verlegte sich auf die Methode, die Warzen mitsammt der Basis auszureissen, ein Mittel, das sich vielleicht auf einer Klinik, keinenfalls aber in der Privatpraxis empfehlen dürfte. —

5. Angiom.

Unter Angiom verstehen wir ein Gebilde, das zum grössten Theile aus neugebildeten oder normaler Weise vorhandenen, aber erweiterten Gefässen sich zusammensetzt; wir unterscheiden dabei Blut- und Lymphgefässgeschwülste, doch kommen letztere in dem hier einschlägigen Territorium des Gesichtes so selten vor, dass sie füglich übergangen werden dürfen.

Eine Uebereinstimmung der Autoren in der Nomenclatur, sowie in der wissenschaftlichen, systematischen Eintheilung der Angiome hat sich bis heute noch nicht erzielen lassen und man begegnet gerade in diesem Capitel der Chirurgie einem Wirrwar der widerstreitendsten Ansichten. Ganz besonders haben jene Angiome, die ein ausgesprochen geschwulstartiges Ansehen zeigen, je nach ihrer Form und Entwickelung die verschiedensten Benennungen erfahren; die Namen: lappiger Gefässschwamm (Schuh), venöse Telangiektasie (Virchow), erectile Gefässgeschwulst (Dupuytren), Aneurysma spongiosum (Rokitansky), Angioma cavernosum (Virchow), Angioma prominens, Naevus tuberosus etc. sind nicht mehr als der Ausdruck für das jeweils bemerkbare äussere Ansehen, oder den makroscopisch erkennbaren inneren Bau dieser Gebilde. — Die Unterscheidung in congenitale und erworbene Angiome bietet Viel des Unklaren, eine allgemein giltige Classificirung aber nach histologischen Verhältnissen ist desshalb nicht durchführbar, weil präcise Unterschiede zwischen den einzelnen Formen nicht existiren; besonders bei den Angiomen grösserer Gattung sind manigfache

Variationen und Uebergangsformen vorhanden, welche keine genauere Unterscheidung zulassen.

Die neueren Lehrbücher der Chirurgie, wie Billroth, König u. A. haben das Bestreben, die Systematik der Gefässanomalien zu vereinfachen; Billroth unterscheidet nur zwischen plexiformen und cavernösen Gefässgeschwülsten; zu den ersteren gehören alle diejenigen, deren Zusammensetzung aus wirklichen, wenn auch erweiterten Gefässen sich annehmen lässt, zu den letzteren diejenigen, welche mehr den eigentlichen Schwellkörpern ähneln, bei denen also die Wandungen der Blutlacunen durch das Maschenwerk jenes Gewebes gebildet werden, in dem der Tumor sich etablirt hat.

König unterscheidet nach den gleichen Gesichtspunkten, nennt jedoch die erstere Gruppe Angioma simplex, die letztere mit Billroth Angioma cavernosum. Beiden Autoren ist die aus wirklichen Gefässknäueln zusammengesetzte Geschwulst, also das Angioma plexiforme, bezw. simplex identisch mit Telangiektasie; der letztere Begriff ist ja wohl sehr dehnbar, doch bleibt bei dieser Verallgemeinerung desselben keine entsprechende Bezeichnung mehr für jene kleineren, in Gestalt rother Fleckchen, Knötchen und geschlängelter, verzweigter Linien auftretenden Gebilde, die man gemeinhin als Telangiektasien im engeren Sinne zu bezeichnen gewöhnt ist. Und abgesehen davon scheint der Name Telangiektasie für das grössere, plexiforme Angiom schon darum nicht als vollständig deckend, weil jene Gefässgeschwülste nicht nur aus wirklich erweiterten, praeexistirenden, sondern zum grossen Theil aus neugebildeten und, ein wachsendes Angiom vorausgesetzt, sich fortwährend neubildenden Gefässen bestehen. Vielleicht dürfte es demnach gerechtfertigt sein, von dieser Eintheilung in soferne abzuweichen, als der Name Telangiektasie im engsten Sinne nur für jene, oben bezeichneten, kleineren capillären Erweiterungen in Anwendung zu ziehen wäre, und diese damit einen selbstständigen Platz in der Classification der Angiome zu erhalten hätten. — Den Naevus vasculosus, das angeborne Feuermal bespricht Billroth, obwohl es zu den plexiformen Angiomen zählt, von diesen gesondert, desshalb, weil es gegenüber den Anderen seiner Gattung in gleicher Grösse durch das ganze Leben perennirt. Es ist eine

wahre Capillarektasie und gehört nur den oberflächlichsten Schichten der Cutis, nach Billroth meist nur den Papillenspitzen an.

Die Aetiologie der Angiome ist noch ziemlich dunkel. Virchow führte die Entstehung derselben an Kopf und Hals auf entwicklungsgeschichtliche Ursachen zurück und in der That scheint die Häufigkeit der Angiome an solchen Stellen des Kopfes, wo foetale Spaltenbildung statt hat, für diese Annahme zu sprechen. Heredität ist manchmal nachweisbar, doch ist damit eine wissenschaftlich irgendwie zu verwerthende Erklärung nicht gegeben. Im Volksmunde spielt natürlich hier das „Versehen der Schwangeren" wie bei den Pigmentnaevis eine grosse Rolle; mit einiger Phantasie lässt sich in der That manchmal die Aehnlichkeit mit gewissen Thieren herausfinden unter denen, vermuthlich der bequemen Form wegen, die Mäuse hauptsächlich betheiligt sind. Uebrigens gilt diese Theorie des Versehens natürlich nur für den Naevus vasculosus, das Feuermal, jene congenitale oberflächliche Capillarektasie, die durch ihre Feuerfarbe eine äusserst auffällige und unangenehme Entstellung bedingt.

Bärensprung führt die Entstehung speciell dieser Art von Angiom auf intrauterine, vasomotorische Störungen zurück, ähnlich, wie er sich die Bildung der Pigmentnaevi durch abnorme fötale Entwickelungsvorgänge an den trophischen Nervenästen denkt. Mit seinen Beobachtungen stimmen die von verschiedenen späteren Autoren, z. B. Simon in Hamburg*), der eine Reihe von Fällen zusammenstellt, und Campana**) überein; man hätte es demnach bei dieser Form von Angiom mit einer durch irgend welche Entwicklungsanomalie bedingten bleibenden paralytischen Gefässerweiterung zu thun.

Wir beobachten im Gesichte alle die genannten Variationen des Angioms.

Die Teleangiektasien im engeren Sinne, in Gestalt von geschlängelten und geäderten Gefässen, oder von turgescirenden beeren- oder warzenähnlichen Geschwülstchen finden sich vor-

*) Arch. f. Dermatologie 1872.

**) Giornale ital. della malad. vener. e. della pelle. 1876.

wiegend im höheren Alter, jedoch auch in jugendlichen Jahren. In der ersteren Form beobachten wir sie meist auf Nase und Wangen, in der letzteren meist auf den Lippen, besonders auf dem Lippenroth. Sie können in idiopatische und symptomatische getheilt werden; die letzteren finden sich als der Ausdruck der venösen Stauung im Gefolge verschiedener, meist das Circulationssystem betreffender Störungen, wie Menstruationsanomalien, Herzfehler etc, oder als Begleiterscheinung gewisser acuter und chronischer Hautaffectionen. Sie bilden, namentlich beim weiblichen Geschlecht, einen nicht eben seltenen Schönheitsfehler.

Der Naevus vaculosus perennirt, wie schon erwähnt, meist durch das ganze Leben; unter der Einwirkung starker äusserer Temperaturwechsel, sowie unter dem Einflusse heftiger Gemüthsbewegungen sieht man manchmal seine Färbung etwas variiren. — Die Diagnose dieser beiden Angiomformen ist einfach und kann schon aus dem äusseren Ansehen gestellt werden; etwas schwieriger ist manchmal die Diagnose des Angioma simplex oder cavernosum. Das erstere hat seinen Sitz meist in der Cutis und zwar mit Vorliebe auf den Lippen, den Augenlidern und Wangen Je nach seiner vorwiegenden Zugehörigkeit zum arteriellen oder venösen System zeigt es regelmässige Pulsation oder Turgescenz; mit den Fingern ausgedrückt füllt es sich langsamer oder schneller wieder. Die Farbe ist meist durchscheinend bläulich, auch röthlich, dunkelblau bis schwarzblau, die Temperatur der Haut an dieser Stelle gegen die Umgebung erhöht.

Noch weniger deutlich sind die genannten diagnostischen Merkmale bei dem meist tiefer im subcutanen Bindegewebe sitzenden Angioma cavernosum Dasselbe findet sich im Gesichte relativ selten, am ehesten noch in den Wangen.

Ausser ihrer Bedeutung als cosmetisch sehr unangenehme Gebilde verdienen die Gefässgeschwülste auch in anderen Beziehungen die ernsteste Aufmerksamkeit des Chirurgen. Einmal sind sie in Folge ihres Vorkommens an exponirten Stellen und durch ihre Prominenz nicht selten Gegenstand traumatischer Insulte, und können somit, zumal wenn sie mit grösseren Gefässstämmen in Communication stehen, zu bedenklichen, schwer stillbaren Blutungen Veranlassung geben; bekannt und berüchtigt ist ferner ihre Tendenz zu maligner Umwandlung im späteren

Alter. Diese Umwandlung kann entweder epithelioider Natur sein, wie meist bei den mit Haarbälgen, Pigmentanhäufungen und Hauthypertrophie combinirten flachen Naevis, oder aber sarcomatöser Art, wie diess nur zu häufig sowohl beim Angioma simplex als cavernosum beobachtet wird.

Man ist in neuerer Zeit auf die histologischen Vorgänge bei dieser letzteren Art maligner Umwandlung näher eingegangen, und es ist vielleicht hier der Ort, den heutigen Stand dieser Frage vorübergehend zu berühren.

Durante*) fand bei einer grossen Anzahl von Leichenuntersuchungen als gleichmässiges Resultat den Papillarkörper der Haut bei superficiellen Naevis durch weite Capillaren und Blutlacünen verdrängt; das intervasculare Gewebe bestand weniger aus Bindegewebe, denn aus sarcomartigen Rund- und Spindelzellen.

Kolaczek**) führt in ähnlicher Weise die Entstehung des Angiosarcom's auf sarkomatöse Erkrankung der Blutgefässe zurück.

Maurer***) veröffentlicht 3 Fälle, deren mikroscopischer Befund ziemliche Gleichartigkeit aufweist. Sie zeigten alle enorme Neubildung von Capillaren, welche knäuelartig oder streifig angeordnet, und von Bindegewebssepten umrahmt waren, die vielfache Rund- und Spindelzellen enthielten; die Wandungen der neugebildeten Capillaren fanden sich durchsetzt von reichlicher kleinzelliger Infiltration, ähnlich oder gleichartig den Wanderzellen entzündlicher Natur, oder aber von deutlichen Sarkomzellen eingenommen. An einzelnen Stellen, wo die Capillaren schon verödet waren, regellose Haufen sarkomatöser zelliger Elemente in reger Proliferation; deutliche Uebergänge der durch die Wandungen der Gefässe ausgetretenen lymphoiden Zellen zu den charakteristischen sarcomatösen Zellformen konnte er nicht beobachten. Billroth†) und Arndt††) jedoch bekennen sich zu der Anschauung, dass diese kleinen runden Zellen, welche letzterer für

*) Arch. di Chirurg. pratt. di F. Palasciano XI. 1874.

**) Ueber das Angiosarcom; deutsche Zeitschrift f. Chirurgie Bd. IX.

***) Beitrag zur Kenntniss der Angiosarcome; Virch. Arch. Bd. 17, 3. Heft.

†) Arch. f. Heilkunde Bd. III. S. 59.

††) Virch. Arch. Bd. 51. S. 105.

weisse Blutkörperchen hält, persistiren, sich zu grösseren Haufen aggregiren und die Umbildung in höhere Gewebe, in specie in Epitheliome und Sarcome eingehen können.

Was den Ursprung des Pigmentes in diesen Gebilden betrifft, so gehen die Meinungen auseinander; einige wollten dasselbe nur aus ausgetretenem Blutfarbstoff entstehen lassen, wie Putiata*), andere wiesen nach, dass das Pigment melanotischer Geschwülste nicht eisenhaltig sei, und nahmen an, dass eine selbstständige Pigmentbildung innerhalb der Bindegewebs- und Sarcomzellen statt habe. In der That konnte auch Maurer feinkörniges Pigment in den grossen Sarcomzellen nachweisen; wahrscheinlich ist es ihm jedoch, dass kleinere Mengen von ausgetretenem Blutfarbstoff zur dunklen Färbung der Melanosarcome viel beitragen. —

Unter welchen speciellen Bedingungen diese maligne Umwandlung der Gefässgeschwülste sich vollzieht, darüber fehlen uns heute noch nähere Anhaltspunkte; um so mehr haben wir Ursache, die Angiome als durchaus nicht gleichgiltige Gebilde anzusehen, und therapeutisch möglichst energisch zu Werke zu gehen. Auch hier stösst der Arzt wieder auf die Schwierigkeit, Gründlichkeit der Therapie mit möglichst günstigem cosmetischen Erfolge zu verbinden. Bedenkt man die schon oben berührten Gefahren, die das Angiom, speciell das Angiom simplex und cavernosum bedingt, so wäre die totale Excision mit nachherigem Zusammenziehen der Wundränder oder mit plastischem Ersatz wohl das rationellste; aber wie wenige Patienten werden einer Gefässgeschwulst wegen sich einer so eingreifenden und cosmetisch gefährlichen Operation unterziehen, und in wie vielen Fällen wird die Operation überhaupt ohne ernstere Bedenken ausführbar sein! Wird sie dennoch ausgeführt, so gilt es wohl vorzüglich, der meist enormen Blutung Herr zu werden, was durch Digitalcompression oder durch Massenligaturen im peripheren Gewebe zum Theil erreicht werden kann. Allerdings nur zum Theil, denn die Gefässe, die von Unten her in den Tumor eindringen, entziehen sich einer derartigen prophylaktischen Compression.

*) Virch. Arch. Bd. 69. S. 262.

Die Schwierigkeit und häufig auch das böse cosmetische Resultat der Totalexcision war Grund genug, nach anderen, günstigeren, therapeutischen Behelfen zu suchen, und wir besitzen heute in der That deren eine stattliche Reihe.

Die Unterbindung des Angioms mit nachheriger Abtragung ist häufig ausgeführt, findet jedoch nur bei mehr weniger dünn gestielten Geschwülsten ihre Verwendung und lässt hinsichtlich der Gründlichkeit nicht selten zu wünschen übrig. Die Einimpfung der Pocken auf die Geschwulst, mit nachheriger Ausstossung des erkrankten Gewebes passt nur für flache, seichte Gefässgeschwülste, ebenso wie die Cauterisation und Verschorfung durch starke Säuren. Die Einreibung von Pustelsalbe, wie die Einwirkung der Glühhitze auf Distanz durch Vorüberführen eines ferrum candens sind Mittel, die nur in ganz leichten, wenig ausgebildeten Fällen von Erfolg sind. Bessere Resultate erzielten die Methoden, die durch Coagulation des Blutes die allmählige Verödung der Geschwulst anstrebten. Indess ist die Injection von Liquor ferri sesquichlorat. ein äusserst gefährliches Mittel, das durch Verschleppung der entstandenen Thromben den Tod zur Folge haben kann; in gleichem Sinne bedenklich scheint das Durchziehen von Fäden die in Liqu. ferri getaucht sind [Roser] und man wird sich desshalb mit viel mehr Erfolg der von v. Nussbaum*) 1861 empfohlenen und seither vorzugsweise geübten multiplen Punktion des Angioms durch stiftförmige Glüheisen bedienen. Die Operation ist ebenso radical als ungefährlich und cosmetisch günstig und kann bei den grössten wie bei den kleinsten Tumoren gleich gut verwendet werden. Beträchtlich vereinfacht und erleichtert wird sie durch die Anwendung des Paquelin'schen Thermocautères, der sich vorzüglich dafür eignet. Umständlicher, also weniger zu empfehlen ist die Anwendung der Electrolyse obwohl auch sie sehr hübsche Resultate aufweist. Knott*) berichtet über 40 geheilte Fälle, bei denen eine oder mehrere, höchstens 4 Sitzungen zur definitiven Gerinnung mit nachheriger Organisirung des Gerinnsels genügten.

---

*) Bayer. ärztl. Intelligenzblatt.

**) Lanzet. März 1875.

Für den Naevus vasculosus, das eigentliche Feuermal, das merkwürdigerweise selten Gegenstand chirurgischer Therapie ist, empfiehlt Gamberini*) die Auskratzung mit dem scharfen Löffel, Billroth ein oberflächliches Abschälen der Cutis oder Exstirpation mit Plastik, ev. Cauterisation Viel weniger durch Narbenbildung entstellend und viel weniger eingreifend ist die Methode von Balmanno**) welche, wenn sie sich bewährt, sicher allem Anderen vorzuziehen ist. Bei localer Anaesthesirung mit dem Richardson'schen Aetherspray macht er [wie bei Lupus] mit einer grossen Staarnadel eine Menge parallele Einschnitte und comprimirt mit Fliesspapier durch zehn Minuten. Jede Blutung hat nun aufgehört und häufig ist die Heilung in 14 Tagen vollendet. Genügt die eine Sitzung nicht es sollen in der nächsten die Schnitte unter einen Winkel von 45° auf die ersteren aufgesetzt werden.

Als wichtige Regel betont er, bei der Ausführung der Incisionen die Haut in keiner anderen Richtung zu spannen, als nach der der Einschnitte. Die Obliteration des Naevus gelingt bei diesem Verfahren vollständig, die Narben sind so gut wie gar nicht zu sehen. —

Noch ist kurz die Behandlung der eigentlichen Telangiektasien zu erwähnen. — Am besten entfernt man die einzelnen, geschlängelten, auffallend erweiterten Gefässe durch Schlitzung mittelst eines feinen Scalpells und nachheriger Aufpinselung von Liqu. ferri oder Chlorzinklösung. Indess ist der Erfolg dieses Verfahrens nicht immer unzweifelhaft sicher und es bleibt in solchen Fällen dann noch der Ausweg, die Teleangiectasien, besonders die jüngeren Datums, durch Erregung einer Entzündung zur Rückbildung zu bringen. Ausser gewisser medicamentöser, in Salben- oder Pflasterform applicirter Mittel kann man sich dazu der multiplen Stichelung mit Nadeln und nachheriger Einreibung reizender Substanzen bedienen; immerhin ist auch hier der Erfolg unsicher und die Prognose demnach mit Vorsicht zu stellen.

---

*) Giorn. ital. delle malad. ven. della pelle 1876.

**) Essays on the treatment of Skin diseases on Portwine Mark; London 1876.

Die grösseren, in beeren- oder warzenförmiger Gestalt auftretenden Telangiektasien werden am besten und sichersten durch einen Stich mit dem Paquelin'schen Spitzenbrenner verödet. —
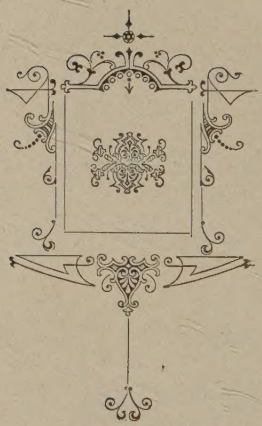
Der beste, passendste und sicherste Verband für alle Angiomoperationen im Gesichte ist das Jodoform. Es ist gewiss von hoher Wichtigkeit, für Operationen von solcher Bedeutung, wie sie die Excision oder Cauterisation eines grösseren Angioms darstellt, ein verlässiges eben so bequem zu applicirendes, als sicher wirkendes Verbandmittel zu besitzen; wir bringen das Jodoform in Bacillenform in die durch das ferrum candens gesetzten Stichkanäle, legen es in der Jodformgaze in gepulvertem Zustande auf die gemachte Wunde und haben die Beruhigung, das Beste für einen reactionslosen, aseptischen Verlauf gethan zu haben.